

Aus der Klinik für Neurochirurgie  
Universität des Saarlandes, Homburg/Saar

Direktor: Prof. Dr. med. Wolf-Ingo Steudel

**Analyse der  
Wirbelsäulen-Kinematik nach Implantation  
von lumbalen Bandscheibenprothesen  
im Vergleich zur Fusion**

Dissertation  
zur Erlangung des Doktorgrades der Medizin an der  
medizinischen Fakultät der Universität des Saarlandes

Vorgelegt von:  
Abdualmageed Al-Yhary,  
aus Ibb, Jemen

2009

meiner lieben Mutter gewidmet

## Inhaltverzeichnis

1.	Zusammenfassung	7
	Summary	8
2.	Einleitung	9
2.1	Allgemeines	9
2.2	Anatomie der Wirbelsäule	11
2.3	Die Disci intervertebrales	14
2.4	Das Bewegungssegment	16
2.5.	Pathophysiologie der Bandscheibe	17
2.6	Klinik und Epidemiologie	19
2.7	klinische Untersuchungen	20
2.8.	Diagnostik	22
2.9	Theapie	24
2.10	Problemstellung und Zielsetzung	25
3.	Material und Methodik	26
3.1	Patienten	26
3.2	In der Studie verwendete Implantate	27
3.2.1	Activ-L-Prothese	27
3.2.2	Modellbeispiele für LWS-Prothesen	29
3.2.3	Lumbalfusion	30
3.3	Operationsverfahren	31
3.3.1	Operationsverfahren bei der Activ-L-Prothese	31
3.3.2	Operationsverfahren mittels Fusion	33
3.4	Radiostereometrische Analyse (RSA)	34
3.4.1	Allgemeine Informationen zur RSA	34
3.4.2	RSA mit ihren Translokationen im Verlauf dieser Studie	44
3.5	Messfehler	47
3.6	Nachbearbeitung der RSA-Bilder	47
3.7	Untersuchungsverlauf	48
3.8	klinische Untersuchungen	48
3.8.1	Oswestry-Score	48
3.8.2	VAS	49
4.	Ergebnisse	50
4.1	Beweglichkeitsanalyse anhand der RSA-Daten	50
4.1.1	Studiengruppe (Prothesengruppe)	50
4.1.2	Vergleichsgruppe (Fusionsgruppe)	50
4.1.3	Vergleich Prothesengruppe mit Fusionsgruppe	52
4.2	Klinische Ergebnisse	53
4.3	Komplikationen	56

5.	Diskussion	57
5.1	Vor- und Nachteile der Studie	58
5.2	Vorausgehende Erfahrungen mit künstlichen Bandscheiben	58
5.3	Bandscheibenprothese im Verlauf (Langzeitergebnisse) und Komplikationsrate	59
6.	Schlussfolgerungen	61
7.	Literaturverzeichnis	62
	Anhang 1: Oswestry-Fragebogen	72
	Eigene Publikation	77
	Danksagung	78
	Lebenslauf	79

## Abkürzungen

a.	Arteria
Abb.	Abbildung
ACDF	Anterior cervical discectomy and fusion
ALIF	anterior lumbar intervertebral Fusion; intersomatische Fusion
a. p.	anterior-posterior
BWS	Brustwirbelsäule
bzgl.	bezüglich
bzw.	beziehungsweise
ca.	circa
CT	Computertomographie
DDD	degenerative Bandscheibenerkrankungen (degenerative disc disease)
evtl.	eventuell
F	Frauen
HWS	Halswirbelsäule
i. d. R.	in der Regel
kg	Kilogramm
Lig.	Ligamentum
Ligg.	Ligamenti
LWS	Lendenwirbelsäule
M	Männer
m.	musculus
max.	maximal
Max.	Maximum
min.	minimal
Min.	Minimum
mm	Millimeter
Mn.	Monat
MRT	Magnetresonanztomographie
Nn.	Nervi
ODI	oswestry pain disability index
o. g.	oben genannt

PLIF	posterior lumbar intervertebral fusion; dorsale intersomatische Fusion
PNS	Postnukleotomiesyndrom
RSA	Radiostereometrische Analyse
SA	Standardabweichung
sog.	sogenannt
Tab.	Tabelle
TDR	totaler Bandscheibenersatz
TLIF	Transforminale lumbale interkorporelle Fusion
TVT	tiefe Venenthrombose
VAS	visuelle Analogskala
vs.	versus

## 1. Zusammenfassung

In der vorliegenden Arbeit wurden zwei Patientenkollektive auf Grund therapieresistenter Rückenschmerzen im Lumbalbereich untersucht. Eine Gruppe (Prothesegruppe) erhielt einen Bandscheibenprothese, die Vergleichsgruppe (Fusionsgruppe) erhielt eine versteifende Operation. Es handelt sich um eine prospektive kontrollierte Studie, die von der Ethikkommission der Ärztekammer des Saarlandes mit der Nummer (119/04) zugelassen wurde. Allgemein wird festgestellt, dass in bestimmten Fällen die Fusion als optionale Therapie degenerativer Bandscheibenerkrankungen (DDD) gilt. Langzeitstudien bei bestimmten Wirbelsäulenabschnitten über die Operationsmethode Fusion zeigen jedoch, dass es nach einigen Jahren zu einem progressiven Voranschreiten der Erkrankung an benachbarten Wirbelbereichen kommen kann. Aufgrund dieser unbefriedigenden Langzeitresultate wurden bewegungserhaltende Operationstechniken (Bandscheibenprothesen) entwickelt. Das Ziel dieser Operationsverfahren ist es, die segmentale Beweglichkeit der operierten Höhe wieder herzustellen und zu erhalten. Der auf lange Sicht erwartete Vorteil dieser Methode gegenüber der Fusion liegt in der Bewahrung der Beweglichkeit. Das Ausmaß des Bewegungsumfanges ist anhand konventioneller Röntgenuntersuchungen sehr schwierig festzustellen. Deshalb liegt das Ziel dieser laufenden Studie in der Analyse der segmentalen Beweglichkeit nach Implantation einer lumbalen Bandscheibenprothese im Vergleich zur Fusion. Als lumbale Bandscheibenprothese wurde das Implantat Activ-L (Aesculap AG, Am Aesculapplatz, 78532 Tuttlingen, Deutschland) gewählt. Die Beweglichkeit in den operierten Segmenten wurde mittels der Radiostereometrischen Analyse (RSA) analysiert und anschließend ausgewertet. Radiometrische Analysen wurden nach einer Woche, nach 6 Wochen sowie 3, 6 und 12 Monate nach der Operation durchgeführt. Die RSA-Ergebnisse konnten zu jedem Untersuchungszeitpunkt einen signifikanten Unterschied im Vergleich zur Fusion aufzeigen. Ein weiteres Ziel war es, die klinischen Resultate beider Gruppen miteinander zu vergleichen. In der vorliegenden Arbeit werden die Daten der ersten 12 Monate der nach der neuen Methode behandelten Patienten eingeschlossen. Sie umfasst 13 Patienten, die sich der Bandscheibenimplantation unterzogen und 11 Patienten, die nach der Fusionsmethode operiert wurden. Die Patienten bewerteten ihre Schmerzen auf der Visuellen Analogskala (VAS) und den klinischen Befund mittels den Oswestry-Disability-Index-Fragebogen (ODI). Die Daten wurden nach 6 Wochen sowie 3, 6 und 12 Monate nach der Operation erhoben. Die Prothesenpatienten konnten eine signifikant bessere Schmerzrückbildung, gemessen anhand der VAS und des ODI, zu jedem postoperativen Untersuchungszeitpunkt aufweisen.

## Summary

This is a prospective controlled study, approved by the local ethical committee of Saarland (Germany), 119/04, comparing lumbar spine disc replacement versus fusion for monosegmental degenerative disc disease (DDD).

Fusion has been reported to be the option therapy by degenerative disc disease of the lumbar spine (DDD). Due to unsatisfactory long-term results of fusion by progressive adjacent level degeneration, disc replacement was developed and thought to reduce pain while restoring disc height and motion at the affected level. The expected long-term advantage of disc replacement over fusion is the preservation of motion. This again is very difficult to judge. Therefore the aim of the current study was to analyze segmental motion following disc replacement versus fusion. The further goal of this study is to calculate the clinic results and to compare the prothetic group versus the control group (fusion group).

Patients meeting inclusion criteria were consented for the study. This analysis includes data up to 12 months from the first included patients. There were 13 patients who underwent disc replacement and 11 patients had fusion procedures. Radiostereometric analysis was done one, 6 weeks, 3, 6 and 12 months after surgery. The mobility provocation RSA showed a significant segmental motion in the disc replacement group using activ-L-Protheses in comparison to fusion.

Disc replacement patients had a significant reduction in pain and disability compared to the fusion group at each examination period ( $p < 0,05$ ).

Disc replacement patients showed significantly less pain (visuell analog scale) and disability (oswestry disability index) during the period examination time of 12 month compared to fusion patients.



## 2. Einleitung

### 2.1 Allgemeines

Die Bandscheiben sind für die Beweglichkeit der Wirbelsäule mitverantwortlich und puffern Stöße ab. Durch zunehmenden Höhenverlust der Bandscheibe kommt es zur Lastumverteilung von ventral auf die dorsalen Anteile der Wirbelsäule. Dies führt zunehmend zur Degeneration der Facettengelenke, woraus oftmals chronische Rückenschmerzen im unteren Bereich resultieren. Bandscheibenprothese hat sich als Alternative bei der Therapie der lumbalen Bandscheibendegeneration etabliert (Pulido-Rivas P, Sola RG et al. 2004).

Nach erfolgloser konservativer Behandlung werden Patienten mit schweren Lendenschmerzen mittels Lumbalfusion behandelt (Christensen FB, Fritzell P. et al., 2002). Die Erfolgsrate dieser Methode variiert stark und schwankt zwischen 65 % und 93 % (Jackson R.K., 1985; Kiviluoto O., 1989; O'Beirne J. et al., 1992). Zusätzlich gibt es mehrere potenzielle Komplikationen und negative Nebenwirkungen, die mit der Fusion einhergehen, wie z. B. Pseudarthrose, Verlust von Schrauben, anhaltende postoperative Schmerzen der Facetten und der Iliosakralgelenke (Deyo RA et al. 1992; Robertson S. et al., 2001). Darüber hinaus zeigen sich bei Fusion übermäßige Kräfte und Hypermobilität an den benachbarten Segmenten und beide können damit zur Beschleunigung der Degeneration beitragen (GGSW, Langrang N.A. et al., 1986; Cunningham B.W. et al. Spine 2003).

Dieser unerwünschte Effekt der Fusion diente als Impuls für die Entwicklung von Beweglichkeitserhaltenden Alternativen wie dem totalen Bandscheibenersatz (TDR). Boden et al. stellte Nachteile der Fusion vor, bei denen TDR eine Alternative bieten könnte: unzureichende Schmerzurückbildung, Verlust der segmentalen Beweglichkeit, Pseudarthrose, schlechterer sagittaler Balanceausgleich, Morbiditätsanstieg auf Seite der Knochentransplantat-Spender und Erkrankung angrenzender Segmente.

Das Konzept des Bandscheibenersatzes wurde erstmals 1966 von Fernström beschrieben (Fernström et al., 1966). Wegen der hohen Komplikationsrate wurde diese Methode jedoch damals aufgegeben.

Bereits seit Ende der achtziger Jahre werden nun jedoch die derzeit üblichen Bandscheibenprothesen verwendet. Über die letzten 15 - 18 Jahre wurde das Interesse am Bandscheibenersatz erneut geweckt.

Mittlerweile gibt es viele Prothesen mit ermutigenden Ergebnissen im Einsatz (Cinotti G. et al. 1996; Zeegers W.S. et al., 1999; Hannibal M. et al., 2007). Ende 2004 hat die amerikanische Zulassungsbehörde für Medizinprodukte, die Food and Drug Administration (FDA), die Anwendung des Verfahrens in den USA erlaubt.

Das ideale Bandscheibenimplantat soll die segmentale Beweglichkeit wiederherstellen und erhalten, stellt die normale Bandscheibenhöhe sowie die Stabilität des Segments wieder her, ermöglicht Knochenintegration auf die Knochen-Implantat-Schnittstelle, hat dauerhafte Verschleißigenschaften und erhält die physiologische Beweglichkeit der Zwischenwirbelscheibenebene (Robertson P. et al., 2001; Dooris A.P. et al. 2001; Puttlitz C.M. et al., Spine 2004).

Eine biomechanische Studie an Leichen ergab, dass die kinematischen Parameter der Lendenwirbel nach Bandscheibenersatz beibehalten werden, wohingegen die Fusion zu einem Anstieg der intradiskalen Drücke benachbarter Segmente führt und somit zu beschleunigter Degeneration der benachbarten Bewegungssegmente. (Robertson P. et al., Spine 2001). Trotz der aus der Untersuchung der Leichen gewonnenen Erkenntnisse über den totalen Bandscheibenersatz kann keine Aussage über das physiologische Bewegungsprofil der Lendenwirbel in vivo getroffen werden (Yamamoto I et al., 1989; Natarajan RN et al., Spine 2004). Deshalb haben wir diese Studie mittels radiostereometrischer Analyse (RSA) durchgeführt, um Informationen über segmentale Bewegungen zu erhalten.

Die radiostereometrische Analyse wurde von Selvik et al. 1983 entwickelt. Diese Methode hat eine hohe Genauigkeit und ist auch für Untersuchungen von kleinen Patientenkollektiven geeignet. Darüber hinaus konnten frühere Studien zeigen, dass die RSA ein nützliches Instrument zur Messung segmentaler Bewegungen im Fall von Bandscheiben-Ersatz in der Wirbelsäule ist (Nabhan A., Ahlhelm F., Steudel W. et al., 2007). Ziel der aktuellen Studie war die in vivo Analyse segmentaler Bewegung nach Implantation von Lendenwirbelscheiben-Prothesen (Aesculap AG, Am Aesculap-Platz, 78532 Tuttlingen, Deutschland) im Vergleich zur segmentalen Bewegung nach der Lendenwirbelsäulen-Fusion (stryker Howmedica GmbH, Gewerbeallee 18, 45478 Mülheim, Deutschland) mittels TLIF (Käfig und polyaxiale Schrauben), 12 Monate nach der Operation. Ein weiteres Ziel ist es, die klinischen Resultate in beiden Gruppen mit visueller Analogskala und Oswestry-disability-index zu evaluieren.

## 2.2. Anatomie der Wirbelsäule

### Aufbau der Wirbelsäule von ventral und lateral

Die einzelnen Wirbel des Menschen bestehen aus zwei großen Teilen, dem Wirbelkörper und dem Wirbelbogen. Dem Wirbelbogen entspringen sieben verschiedene Fortsätze: ein Dornfortsatz, zwei Querfortsätze, zwei Paar Gelenkfortsätze.

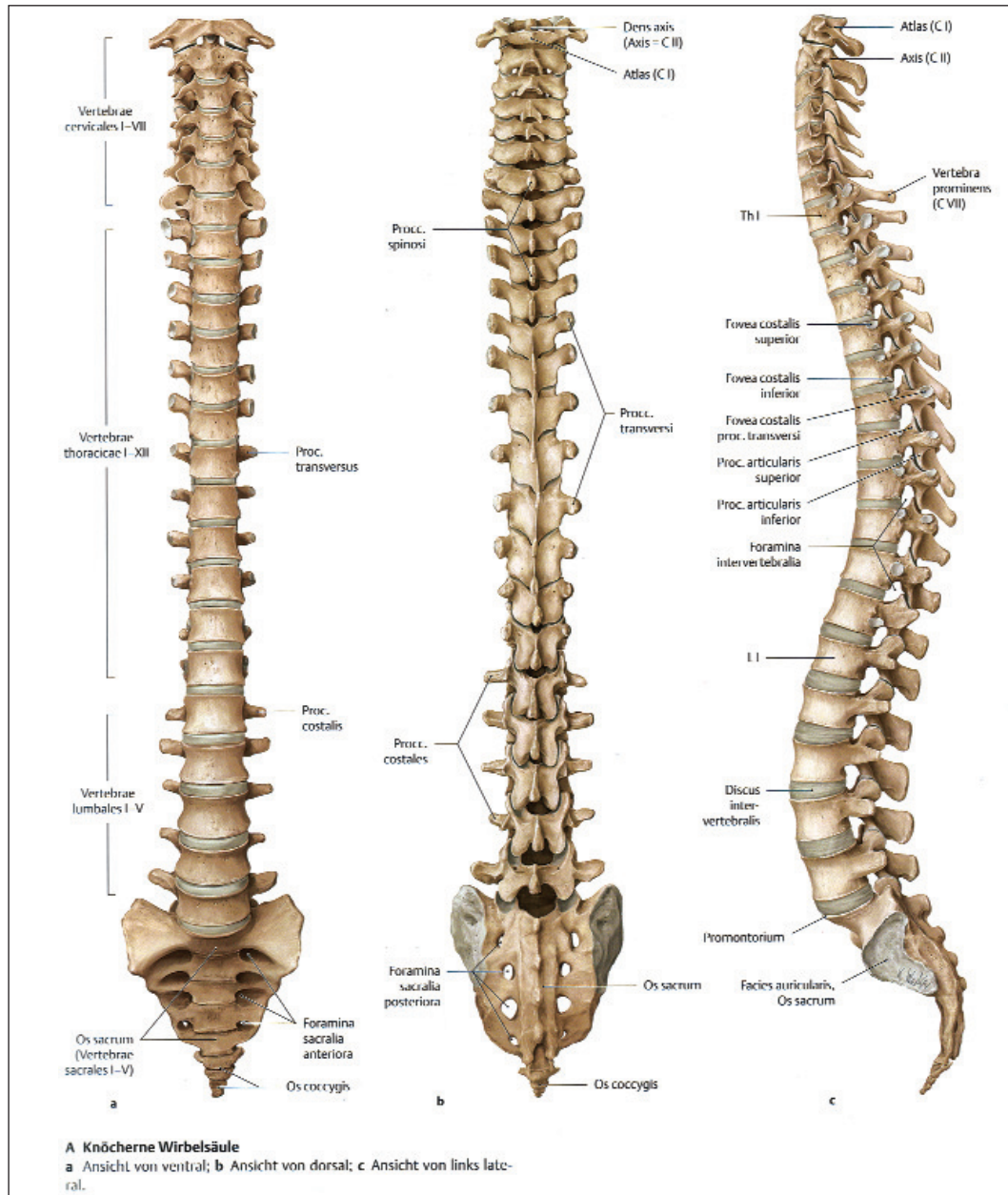


Abb.1: die knöchernen Anteile der Wirbelsäule.  
(Prometheus Lernatlas der Anatomie; Thieme Verlag; 2005)

Folgende Teile können am Wirbel unterschieden werden:

**1. Der Wirbelkörper (Corpus vertebrae).**

Er ist von einer dünnen Schicht, der Substantia compacta, umgeben. Im inneren Bereich liegt die Substantia spongiosa, gefüllt mit rotem Knochenmark. Das Ende des Wirbelkörpers, kranial wie kaudal, geht in die Lamina cribrosa über und wird von hyalinem Knorpel bedeckt. Diese Knorpelplatte verknöchert im äußeren Anteil ringförmig und synostosierte mit dem Körperkern (Putz R., J. Anat., 1985). Seine Funktion liegt im Tragen der Körperlast.

**2. Der Wirbelbogen (Arcus vertebralis).**

Er hat, wie der Name es schon vermuten lässt, ein bogenförmiges Aussehen. Die Wirbelbögen sind zum Schutz des Rückenmarks angelegt. Untereinander sind sie mit Bändern verbunden. Der obere und der untere Rand sind jeweils durch eine Einschnürung gekennzeichnet.

**3. Der Dornfortsatz (Processus spinosus).**

Er bildet den hintersten Anteil der Wirbelsäule, ist durch die Haut tastbar und dient als Ansatz für viele Muskeln.

**4. Die Querfortsätze (Processus transversi).**

Die zwei Querfortsätze dienen ebenfalls als Ansatzstelle für Muskeln, zusätzlich sind sie mit den Rippen im Brustbereich gelenkig verbunden.

Die vier Gelenkfortsätze werden in jeweils zwei obere und untere Gelenkfortsätze unterteilt. Der nach unten weisende Gelenkfortsatz bildet mit dem oberen Gelenkfortsatz des nachfolgenden Wirbels eine gelenkige Verbindung.

Der Wirbelkörper begrenzt von vorne das Wirbelloch (Foramen vertebrale), von hinten und von der Seite wird es vom Wirbelbogen umgeben. Die Gesamtheit der Wirbellocher bildet den Wirbelkanal (Canalis vertebralis).

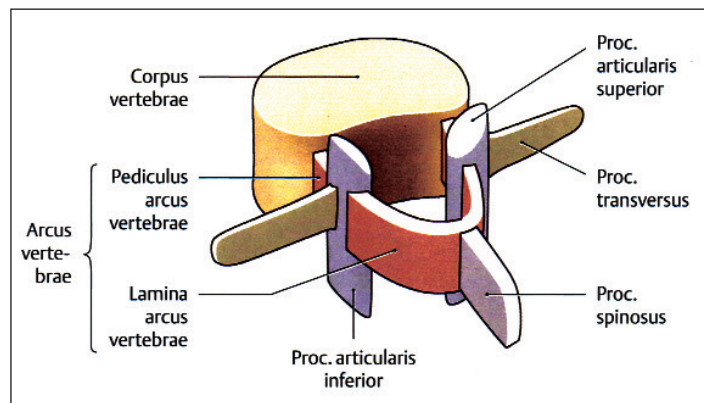


Abb. 2: Grundaufbau eines Wirbelkörpers.

(Duale Reihe Anatomie, 1. Auflage 2007, Verlag: MLP)

Der Canalis vertebralis endet kranial im Foramen magnum und kaudal im Hiatus sacralis. Abschließend sollen noch die Zwischenwirbellöcher (Foramina intervertebralia) erwähnt sein. Sie werden aus den jeweiligen Inzisuren der Wirbelbögen gebildet. Der Durchmesser dieser Zwischenwirbellöcher wird von kranial nach kaudal immer größer.

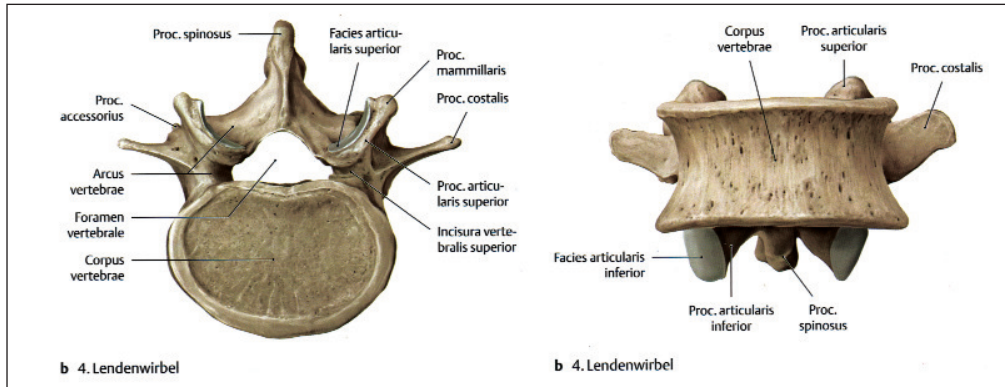


Abb. 3: der vierte Lendenwirbel, Ansicht von kranial und ventral  
(Prometheus Lernatlas der Anatomie, Thieme Verlag, 2005)

Die Lendenwirbel besitzen noch drei von den anderen Wirbeln abweichende Fortsätze:

1. den als Rippenrudiment anzusehenden Processus costalis
2. den Processus accessorius, der dem Processus transversus der weiter kranial gelegenen Wirbel entspricht
3. den Processus mamillaris, welcher einen rudimentären Fortsatz darstellt und an dem kleinere Rückenmuskeln entspringen.

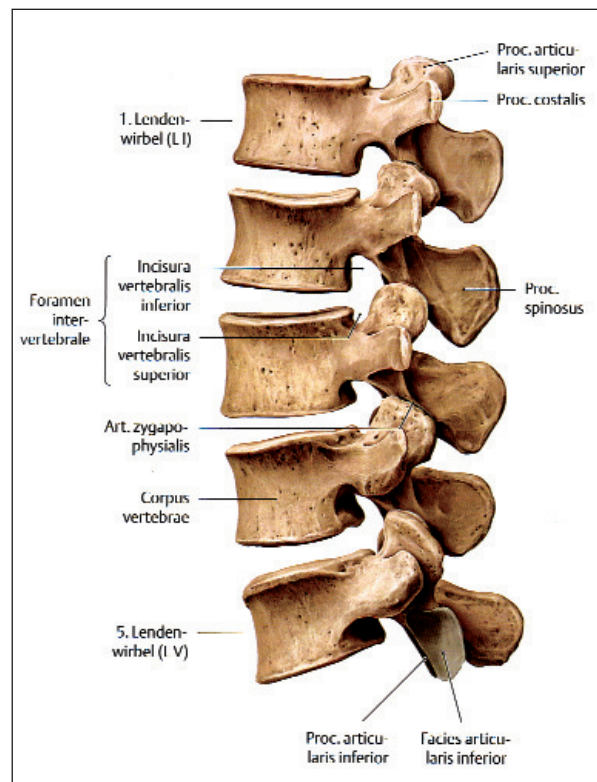


Abb. 4: Lendenwirbelsäule in der Ansicht von links lateral  
(Prometheus Lernatlas der Anatomie, Thieme Verlag, 2005)

### 2.3 Die Disci intervertebrales

Als Bandscheibe (Synonyme: Zwischenwirbelscheibe oder Discus intervertebralis) wird die knorpelige Verbindung zwischen zwei Wirbelkörpern bezeichnet. Sie besteht aus einem bindegewebigen und knorpeligen äußeren Ring und einem darin eingebetteten Gallertkern.

Die Bandscheibenhöhe nimmt von kranial im Bereich der Halswirbelsäule nach kaudal im Bereich der Lendenwirbelsäule zu, vordere und hintere Abflachungen resultieren aus den physiologischen Wirbelsäulenkrümmungen. (Netter F. H., Netters Orthopädie, Georg Thieme Verlag Stuttgart, New York 2001.)

Die Disci intervertebrales liegen zwischen den einzelnen Wirbeln und überragen sie. Anatomisch bestehen die Disci aus einem äußeren, mehrschichtigen, fest an den Wirbelkörper angrenzenden Faserring, dem Anulus fibrosus (Krämer 1997) und einem inneren Gallertkern (Nucleus pulposus). Dieser Gallertkern wirkt wie ein Kissen, das bei Belastung für eine gleichmäßige Druckverteilung sorgt.

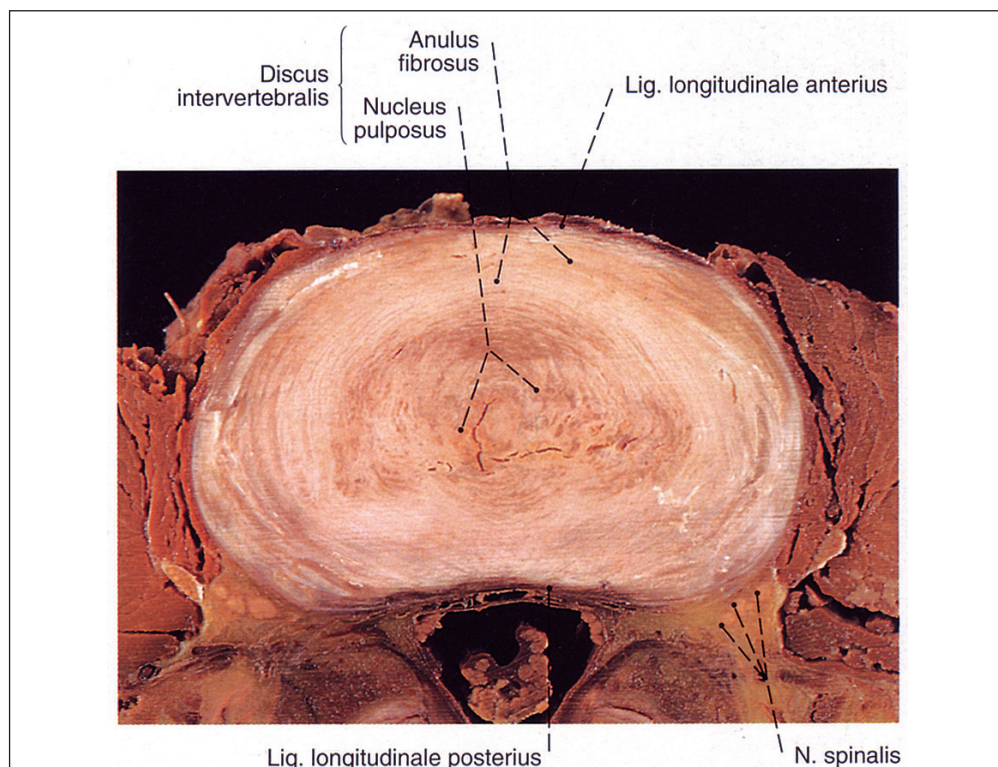


Abb. 5: Anatomischer Aufbau der Bandscheibe  
(Abbildung aus Netter, Atlas der Anatomie)

Während der Schlafphasen lädt sich der Kern durch Diffusion mit Flüssigkeit auf (Krämer 1997) und hält so durch seinen Quelldruck den äußeren Faserring unter Spannung. Die Disci intervertebrales nehmen von kranial nach kaudal in ihrer gesamten Größe zu. Ihre Form ist mit der eines Keils vergleichbar. Dieser Keil ist im zervikalen und lumbalen Bereich der Wirbelsäule ventral etwas höher, dagegen ist die Zwischenwirbelscheibe im thorakalen Bereich dorsal höher angelegt. Dadurch bekommt sie ihr Doppel-S-förmiges Aussehen (Putz 1985).

Ab dem 2. bis 3. Lebensjahr werden die Disci nicht mehr über Blutgefäße versorgt, stattdessen erfolgt die Versorgung nur noch über Diffusion aus dem umgebenden Bindegewebe. Daher gehören die Disci auch zu den bradytrophen Geweben des Menschen.

Dies birgt bei Verletzung ein erhöhtes Risiko für eine schlechtere Wundheilung. Dorsolateral grenzt jede Zwischenwirbelscheibe an ein Foramen intervertebrale des jeweiligen Wirbelkörpers. Diese anatomische Nähe birgt immer die Gefahr der Reizung oder Einklemmung der Nn. spinales.

Typischerweise sind Menschen mittleren Lebensalters aufgrund von Prädisposition, allgemeinem Verschleiß oder durch Überbeanspruchung vermehrt gefährdet, einen Prolaps oder eine Protrusion der Disci intervertebrales zu bekommen, die beide vorwiegend im Lumbalbereich auftreten.

## 2.4 Das Bewegungssegment

Ein Teil der Bewegungssegmente setzt sich aus den Muskeln der Wirbelsäule bzw. des Rückens zusammen. Die Muskelanteile bestehen aus einem oberflächlichen und einem tiefen Anteil.

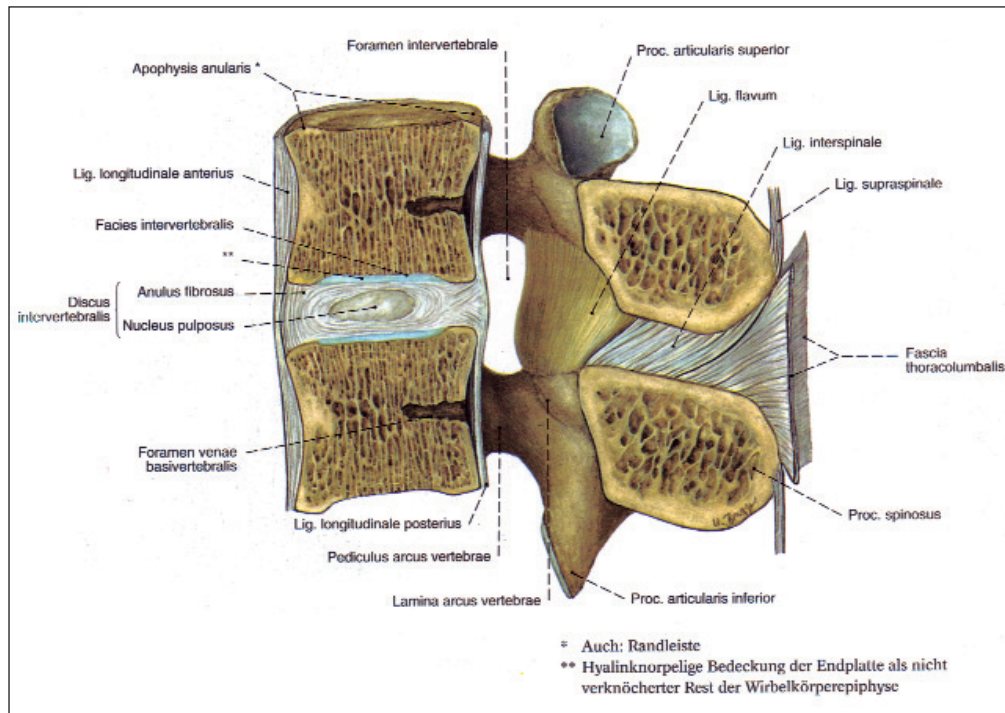


Abb. 6: lumbales Bewegungssegment (Abbildung aus Netter, Atlas der Anatomie)

Der tiefe Muskelanteil, der m. erector spinae, wird auch als autochthone Muskulatur bezeichnet. Der m. erector spinae ist unterteilt in einen medialen und einen lateralen Teil.

Im Bereich der Lendenwirbelsäule hat besonders der m. multifidus einen großen Anteil. Er dient der Drehung der Wirbelsäule bei einseitiger Kontraktion in die entgegengesetzte Richtung. Bei beidseitiger Kontraktion kommt es zur Streckung bzw. zur Fixierung der Wirbelsäule im Lendenbereich.

Die passiven Anteile des Bewegungssegmentes werden von zwei übereinander liegenden Wirbelkörpern, den dazwischen liegenden Bandscheiben, den dazugehörigen paarig angelegten kleinen Wirbelgelenken sowie dem schlauchförmigen Bandapparat der gesamten Wirbelkörper gebildet.



## 2.5 Pathophysiologie der Bandscheibe

Im Laufe des Lebens unterliegt das Bandscheibengewebe einem multifaktoriellen Degenerationsprozess.

Durch die aufrechte Haltung des Menschen sind besonders die Abschnitte der Lendenwirbelsäule einem hohen Belastungsdruck ausgesetzt (Cassidy J. et al. 1988). Zusätzlich verschlechtert sich die Stoffwechsellage der Bandscheibe. Der Wassergehalt des Nucleus pulposus beträgt beim Neugeborenen noch 90 %, im achten Lebensjahrzehnt enthält der Gallertkern nur noch ca. 70 % Wasser (Krämer J., Kolditz D. et al. 1985; Krämer J., 1997).

Im Rahmen dieses Prozesses entstehen im mittleren Lebensalter Abbauprodukte, die zu einer Erhöhung des Quelldrucks innerhalb der Bandscheibe führen.

Im höheren Alter bestimmt die Austrocknung der Zwischenwirbelscheibe das Bild der Degeneration. Gleichzeitig kommt es im Laufe der Jahre zu einer Gefügelockerung in Form einer Spalten- und Fissurbildung im Anulus fibrosus.

Schub- und Scherkräfte sind zusätzliche Verursacher für pathologische Verlagerungen von Bandscheibengewebe. Unter einem Bandscheibenvorfall wird eine Massenverschiebung von Bandscheibengewebe verstanden. Alternativ sind die Begriffe „Diskushernie“ oder „Diskusprolaps“ gebräuchlich. Es werden drei Schweregrade unterschieden:

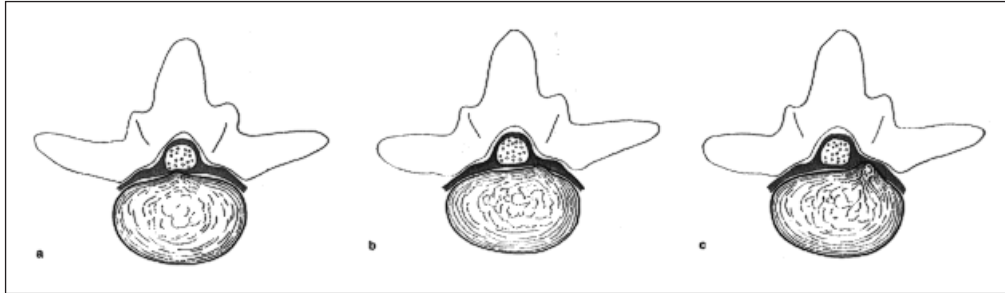
1. die Bandscheibenprotrusion als Vorwölbung des Anulus fibrosus ohne Ruptur seiner äußeren Fasern,
2. der Prolaps von Nukleusteilen als kompletter Vorfall von Bandscheibengewebe in die Foramina intervertebralia bzw. in den Spinalkanal,
3. der Sequester als von der Bandscheibe vollständig losgelöster prolabierter Anteil.

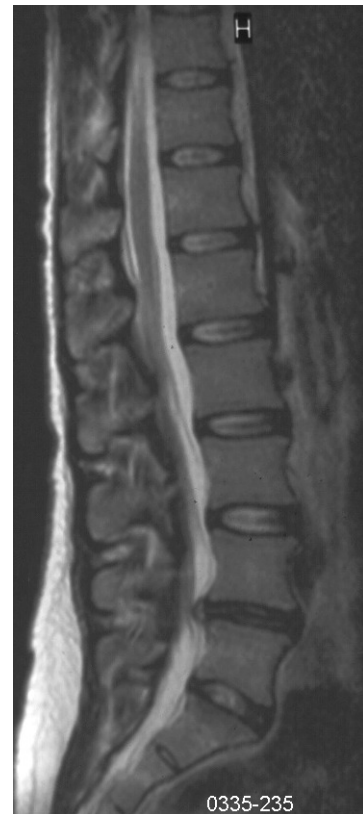

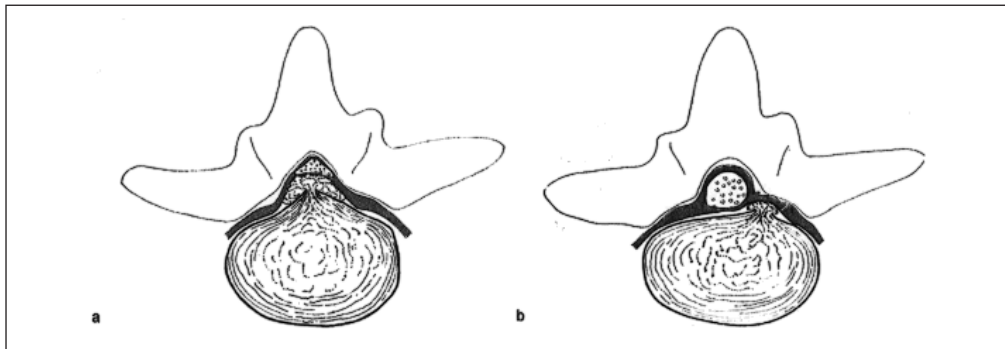
Abb. 7: Degeneration der WS im Bereich L4/L5

Man differenziert den Prolaps nach dorsal, ventral, lateral oder in den Spinalkanal (Debrunner H. U. et al. 1994; . Schmorl G. et al. 1968).

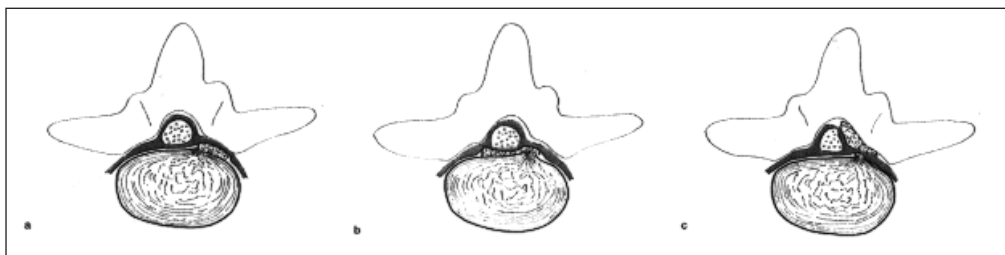
Zudem teilt man die Läsion nach ihrer Höhenlokalisierung in zervikale (HWS), thorakale (BWS) und lumbale Läsionen (LWS) ein (Krämer J., 1997).



**Abb. 8:** Protrusion einer lumbalen Bandscheibe mit intaktem Anulus fibrosus: mediale Protrusion mit Lumbago (a), paramediane Protrusion mit Protrusionsischialgie (b und c). (Krämer J., 1997)

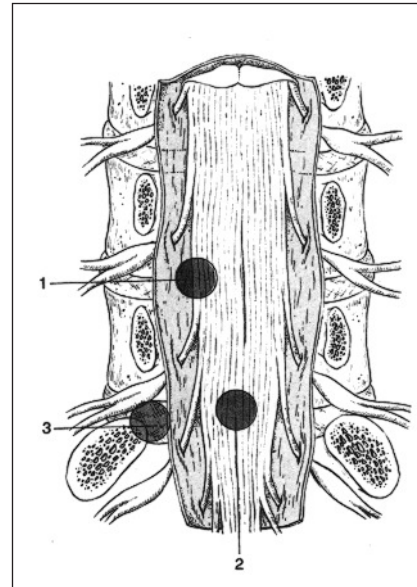


**Abb. 9:** Prolaps einer lumbalen Bandscheibe mit perforiertem Anulus fibrosus: medialer Prolaps mit Kaudasyn- drom (a), lateraler Prolaps mit Ischialgie (b). (Krämer J., 1997)



**Abb. 10:** Schematischer Einblick in den Spinalkanal von dorsal mit Darstellung der Austrittsstellen des mediola- teralen (1), des medialen (2) und des lateralen (3) Bandscheibenvorfalls. (Krämer J., 1997)

**Abb. 11:**  
 Lokalisationen prolabierte Bandscheibengewebes nach lateral mit Nervenwurzelkompression im Foramen intervertebrale (1), nach medial mit doppelseitiger Ischialgie (2), nach dorsal mit Kaudakompression von dorsolateral (3).  
 (Witt A. 1982)



## 2.6. Klinik und Epidemiologie

Das klinische Bild bei lumbalen Bandscheibenleiden ist sehr heterogen. Es wird geprägt von Schmerzen, die entweder auf den unteren Rücken beschränkt sind (Lumbalgie) oder in das Gesäß und in die Beine ausstrahlen (Ischialgie). Zusätzlich klagen Patienten über Sensibilitätsstörungen.

In schweren Fällen kommt es zu motorischen Paresen oder zu Blasen- und Mastdarm lähmungen. Die Diskushernie führt beim Betroffenen meist zu akuten Beschwerden, deren schnelle und gezielte Therapie über die zukünftige Lebensqualität und berufliche Karriere entscheidet (Aubauer H.-R., 1989; Abramovitz J. et al., 1991). In den Industrieländern klagen bis zu 80 % der erwachsenen Bevölkerung mindestens einmal im Jahr über bandscheibenbedingte Rückenschmerzen unterschiedlicher Intensität und Dauer (Kelsey J. et al. 1980; Benini A., 1991; Boden S. D., 1998). Die einzelnen Wirbelsäulenabschnitte sind unterschiedlich häufig von Bandscheibenbedingten Erkrankungen betroffen.

Die Lumbalsyndrome überwiegen bei weitem mit etwa 62 % vor den Zervikalsyndromen mit 36 %. Von der BWS gehen nur selten Bandscheibensyndrome aus (2 %). Nach Krayenbühl finden sich Prolapse zu 95 % an den Segmenten der Lendenwirbelsäule, nur 4 % an der Hals- und Brustwirbelsäule (Krayenbühl H., 1950).

Unter den Wirbelsäulenerkrankungen dominieren die degenerativen Bandscheibenschäden mit 92 % deutlich. Nach den Statistiken der Krankenkassen und Rentenversicherungsanstalten erfolgen in Deutschland 20 % aller krankheitsbedingten Arbeitsniederlegungen und 50 % der vorzeitig gestellten Rentenanträge wegen bandscheibenbedingter Erkrankungen. Meist erkranken Patienten mittleren Alters im Wesentlichen auf dem Höhepunkt ihrer beruflichen Leistungsfähigkeit (Krämer J., 1997).

## **2.7 Die klinische Untersuchung**

Der Schmerz der Patienten ist ein sehr wichtiges Leitsymptom bei der präoperativen Untersuchung. Die Lokalisation und die Ausstrahlung kann ein wichtiger Hinweis auf das betroffene Segment und seine Nervenwurzel sein. Hilfreich ist hier die Kenntnis der jeweiligen Dermatome. So kann eine Schmerzausstrahlung in die Großzehe zuverlässig dem Segment L5 und eine Schmerzausstrahlung in den Fußaußenrand zuverlässig dem Segment S1 zugeordnet werden (Krämer 1997).

Die Dermatome können individuell sehr stark variieren. Im Allgemeinen entsprechen sie den sensiblen Versorgungsgebieten der jeweiligen Nervenwurzel. Neben der Schmerzausstrahlung kann es in sensibel versorgten Hautbereichen auch zu Dysästhesien, Hypästhesien oder Anästhesien kommen.

Außer der Schmerzsymptomatik ist auch das Testen der Bewegungsfreiheit im Lumbalbereich sehr wichtig. Untersuchungen haben ergeben, dass eine Korrelation zwischen einer Bewegungseinschränkung und dem Grad einer möglichen Spondylolisthesis besteht (Zhou S.H., McCarthy I.D., McGregor A.H. et al., Spine 2000).

McGregor und Mitarbeiter fanden heraus, dass es entsprechend der gestellten Diagnose zu einer hypomobilen Wirbelsäule kommen kann (bei einer degenerativen Listhesis ist v. a. die seitliche Flexion betroffen). Dagegen konnte eine Hypermobilität bei einer Spondylolyse festgestellt werden. Dies kann mitentscheidend für die daraus hervorgehende individuelle Therapieplanung sein. Auch werden Tests wie der Lasegue-Test oder der umgekehrte Lasegue-Test durchgeführt, um einen Nachweis über vorliegende Nerven-dehnungszeichen zu erbringen.

Das gestreckte Bein wird bei der Untersuchung des liegenden Patienten aktiv vom Untersucher angehoben. Der Lasegue-Test ist positiv, wenn der Patient einen Schmerz vor dem Erreichen eines Winkels von 70° angibt.

Bei einem positiven Lasegue-Test kann man von einer Beteiligung der Nervenwurzeln im Bereich L4/S1 ausgehen (N. ischiadicus).

Der Bragard-Test dient zur weiteren Untermauerung und Quantifizierung des positiven Lasegue-Zeichens.

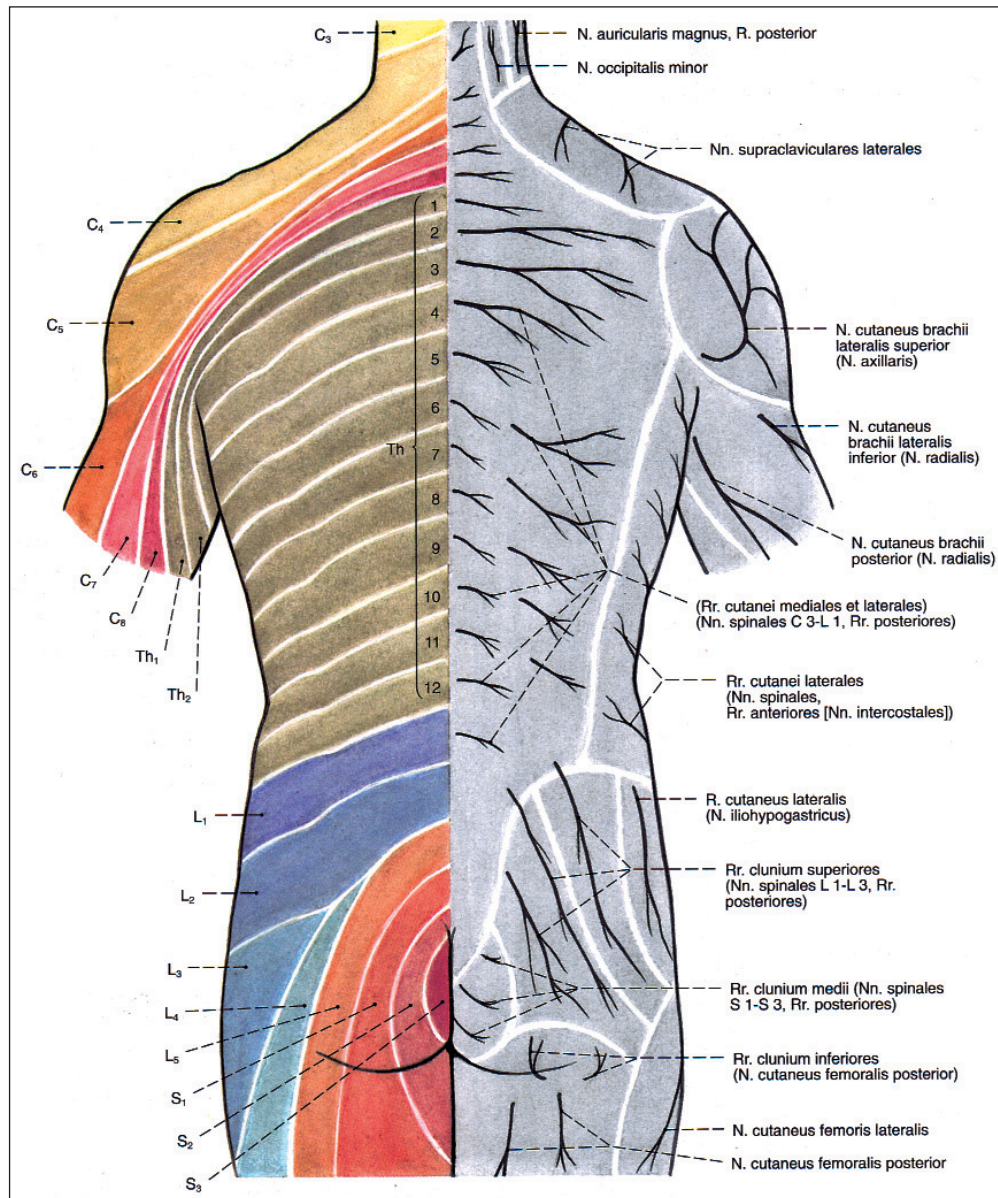


Abb. 12: Dermatome des Menschen (Abbildung aus Sobotta, Anatomie-Atlas)

Um eine Beteiligung von höher gelegenen Nervenwurzeln auszuschließen, wird der umgekehrte Lasegue-Test gemacht. Hierbei liegt der Patient auf dem Bauch und sein Bein wird vom Untersucher dorsal angehoben. Kommt es hier zu einem positiven Zeichen bzw. einer Schmerzäußerung beim An-

heben des Beines, kann man von einer Beteiligung der Nervenwurzeln L1 bis L4 ausgehen (N. femoralis). Differentialdiagnostisch wird die lumbale Instabilität durch ein präoperativ angelegtes Korsett ausgeschlossen oder bestätigt. Bei einer lumbalen Instabilität kommt es in der Regel nach Anlegen des Korsetts zu einer typischen Schmerzminderung.

Auch solche Techniken helfen bei der klinischen Untersuchung, die richtige Diagnose zu finden. Als Letztes darf die Testung der Muskelkraft und der Reflexe nicht fehlen. Neben der Testung der Sensibilität ist dies eine sehr wichtige Untersuchungstechnik, denn mit ihr kann man direkt auf die entsprechende Nervenwurzel schließen.

## **2.8 Diagnostik**

### **Konventionelle Röntgenaufnahmen der Lendenwirbelsäule**

Es gibt zahlreiche diagnostische Möglichkeiten zur Diagnosesicherung des lumbalen Bandscheibenvorfalles. Konventionelle Röntgenaufnahmen der Lendenwirbelsäule werden im anterior-posterioren sowie seitlichen Strahlengang angefertigt. Sie geben Hinweise auf chronische oder abgelaufene degenerative Veränderungen des Bandscheibenapparates. Die Verschmälerung der Zwischenwirbelräume ist am besten auf einer seitlichen Aufnahme erkennbar und häufig mit einer Retroposition des oberen auf den unteren Wirbel verbunden. Osteophyten sind große, den Knorpel umgebende, horizontal laufende Knochenwülste. Sie erscheinen meist an den vorderen und seitlichen Wirbelkörperkanten bei Spondylose.

Das sogenannte „Vakuumphänomen“ wird im Röntgenbild anhand einer schwarzen Linie im Bandscheibenfach erkennbar. Es wird durch eine Gasansammlung im zentralen Hohlraumsystem der Bandscheibe verursacht. Beim Fehlen von osteophytären Randwulsten lässt dieses „Vakuumphänomen“ die Diagnose einer degenerativen Bandscheibenerkrankung zu.

Die reaktive, auf einen Bandscheibenraum begrenzte Sklerosierung der Wirbelkörperdeckplatten ist ein weiterer bedeutender radiologischer Befund und Folge der Knorpeldegeneration wie bei jedem anderen Gelenk (Nattrass et al., 1999; Zigler J.E. et al., Spine 2003). Des Weiteren sind eine aufgehobene Lendenlordose und Verschiebungen der Wirbelkörper gegeneinander erkennbar. Die Befunde aus konventionellen Röntgenaufnahmen sind bei einer akuten Symptomatik wenig hilfreich (Krämer 1997).

## **Computertomographie der LWS**

Ein weiteres nicht invasives bildgebendes Prinzip ist das der Computertomographie, dass wegen seiner schnellen und ubiquitären Verfügbarkeit noch häufig das Standardverfahren darstellt. Aus Gründen des Strahlenschutzes sollte die Untersuchung auf vier Segmente beschränkt bleiben. Das Computertomogramm lässt besonders eine Beurteilung knöcherner Veränderungen zu, wie zum Beispiel die lumbale Spinalkanalstenose. Es kann zwischen Bandscheibenprotrusion und -prolaps unterschieden werden. Eine Protrusion geht typischerweise mit einer Verschmälerung des Zwischenwirbelraums und manchmal mit einem Vakuumphänomen als Ausdruck der Bandscheibendegeneration einher. Zusätzlich imponiert eine umschriebene konvexe, knollige Verlagerung von Bandscheibengewebe. Beim klinisch relevanten Vorfall werden Duralsack, Nervenwurzeln oder Spinalnerven verdrängt oder komprimiert (Schmorl G., et al. 1968; Saal J. A., et al., 1989).

## **Kernspintomographie**

Besser als die Computertomographie ermöglicht die Kernspintomographie die übersichtliche Darstellung größerer Wirbelsäulenabschnitte. Dieses Verfahren liefert direkte Hinweise auf degenerative Prozesse im Bandscheibenapparat, auch bei Erhaltung der äußeren Kontur der Zwischenwirbelscheibe. Nicht nur Degenerationsspuren und Verlagerungen des Nucleus pulposus, sondern auch Einrisse des Anulus fibrosus sind erkennbar. Die Größe der Protrusion, des Prolaps und des Sequesters sowie ihre Nähe zur Nervenwurzel lassen sich gut bestimmen (Saal J. A. et al., 1989).

## **Myelographie**

Wenn CT oder MRT keine eindeutigen Ergebnisse liefern, kann zur genaueren Abklärung von Nervenwurzelkompressionssyndromen eine Myelographie als Zusatzuntersuchung durchgeführt werden. Nach jodhaltiger Kontrastmittelinjektion über eine Lumbalpunktion wird eine Darstellung des lumbalen Subarachnoidalraumes angefertigt. Anschließend werden Ziel- aufnahmen der Lendenwirbelsäule in mehreren Ebenen sowie Funktions- aufnahmen (Funktionsmyelographie) angefertigt. Die Befunddokumentation erfolgt anhand von konventionellen Röntgenaufnahmen oder einer Computertomographie (CT-Myelographie). Auf diese Art und Weise können Konturen der zentralen Kontrastmittelsäule und die Wurzeltaschen auf Verdrängungen und Abbrüche beurteilt werden (Zigler J.E. et al., Spine 2003; Krämer J., 1997).

## 2.9 Therapie

Bei akuten Lumboischialgie-Formen mit Beschwerden ohne anamnestiche und klinische Hinweise auf eine spezifische Ursache wird im Allgemeinen zunächst eine vier- bis sechswöchige konservative, rein symptomatische Therapie empfohlen (Biehl G. et al. 1971; Waddell G. et al., 1999). In über 70 % der Fälle führt diese Maßnahme innerhalb des genannten Zeitraumes zu einem deutlichen Rückgang der Beschwerden (Bell G. R. et al., 1984; Krämer J. et al., 1985; (102); Vroomen P. et al., 1999; Weber H., 1983; Weber H. et al., 1993). Im weiteren Verlauf von bis zu zwei Jahren liegt der Anteil der weitestgehend beschwerdefreien Patienten bei 80 bis 90 % (Scale D. et al. 1994). Verbreitete konservative Behandlungsmethoden sind entlastende Lagerungen, Bettruhe, Analgetika, physikalische Maßnahmen wie Wärme- und Kälteanwendungen, krankengymnastische Übungsbehandlungen, Massagen, Akupunktur, Elektrotherapieverfahren sowie lokale Injektionstherapien von Lokalanästhetika und / oder Glukokortikoiden (Krämer J., 1997).

Eine absolute Indikation zum operativen Eingriff besteht nur in 10 % der Fälle, wie zum Beispiel bei erheblichen, funktionell stark beeinträchtigenden oder zunehmenden Paresen sowie beim Kaudasyndrom mit Kompression der Cauda equina. Dieses Syndrom stellt eine gefährliche Komplikation des Bandscheibenvorfalles dar und ist im klinischen Erscheinungsbild durch schwere Rückenschmerzen, uni- oder bilateralen Ischialgien, Reithosenanästhesie, motorischen und/oder sensorischen Ausfallerscheinungen an den unteren Extremitäten sowie einer Blasen- und Mastdarmlähmung mit Urin- und Stuhl-inkontinenz gekennzeichnet (Biehl G. et al., 1971; Boden S. D., 1998; Witt A. N. et al., 1982). Ahn definiert den Beginn eines Kaudasyndroms als den Zeitpunkt der Manifestation von Blasen- und Mastdarmlähmung (Ahn U. M. et al., 2000).

Berücksichtigt man neben den objektiven Untersuchungsbefunden und den Beschwerden noch weitere Kriterien, wie zum Beispiel die Dauer der Schmerzen und der neurologischen Symptome, die Effizienz der bisherigen Behandlung, die Therapieresistenz gegen konservative Maßnahmen, die Sozialanamnese, das Alter und die psychische Einstellung sowie den Leidensdruck des Patienten, kann geklärt werden, ob eine relative OP-Indikation vorliegt (AWMF, Deutsche Gesellschaft für Orthopädie und orthopädische Chirurgie, Bundesverband der Ärzte für Orthopädie, 2002). Oft sind die Patienten nach vier bis sechs Wochen lang anhaltender Schmerzen von selbst bereit, sich einer Operation zu unterziehen (Krämer J., 1997).



## **Facetteninfiltration**

Die röntgen-gestützte Facettengelenkinfiltration bzw. -blockade ist ein Verfahren, um schmerzhafte, arthrotisch veränderte Facettengelenke (Syn. kleine Wirbelgelenke) zu behandeln. (Gangi A. et al., 1998)

Um zu testen, ob die Wirbelgelenke die Ursache der Lendenwirbelbeschwerden von Patienten sind, wird eine Betäubung der betroffenen Wirbelgelenke vorgenommen.

Dabei werden zwei bis sechs Gelenke örtlich betäubt. Tritt nach dieser sog. „Facetteninfiltration“ Schmerzfreiheit oder zumindest eine 80%ige Linderung der Beschwerden ein, gilt die Diagnose „Facettensyndrom“ als bewiesen.

Damit die Wirkung dieser Infiltration möglichst lang anhält, wird dem Lokalanästhetikum noch etwas Kortison zugesetzt. Der Erfolg der Behandlung kann dann mehrere Wochen anhalten. Die Infiltrationen können bei Bedarf wiederholt werden wobei der Eingriff CT-gesteuert erfolgt.

Zunächst werden die zu behandelnden Wirbelgelenke im CT dargestellt. Dann werden die aus den gewonnenen Bildern berechneten Punktionsstellen an der Haut des Patienten markiert. Anschließend werden die Nadeln an die errechneten Zielpunkte geführt. Schließlich wird das Medikament an die Gelenke gespritzt. Die Behandlung dauert insgesamt nur etwa 10 Minuten. (Moreau, Aachen 2006)

### **2.10 Problemstellung und Zielsetzung**

Im Laufe dieser Studie soll geklärt werden, ob die den Patienten implantierte Activ-L-Prothese die Segmentbeweglichkeit der Wirbel erhält. Weiterhin sollen evtl. auftretende Veränderungen der Segmentbewegungen analysiert und mit denen der Kontrollgruppe verglichen werden. Außerdem möchten wir feststellen, wie sich das klinische Erscheinungsbild (clinical outcome) der Patienten darstellt und welche Komplikationen nach Einsatz der Bandscheibenprothese im Vergleich zur Fusion auftreten können.

### 3. Material und Methodik

#### 3.1 Patienten

Vierundzwanzig Patienten (13 Männer, 11 Frauen, Durchschnittsalter 45 Jahre; Standardabweichung [SD] 2,5 Jahre), die unter chronischen Rückenschmerzen und intermittierenden Ischialgien leiden, wurden in die Studie eingeschlossen.

Eine symptomatische Therapie mit analgetischer antiphlogistische Medikation, Facetteninfiltration und Physiotherapie wurde bereits ohne anhaltende Besserungstendenz durchgeführt. Bei allen Patienten erfolgte präoperativ eine Kernspintomographie der Lendenwirbelsäule. Zusätzlich wurde eine diagnostische Diskographie und ein Facetteninfiltrationstest durchgeführt.

Bei einem positivem Diskographietest und negativem Facetteninfiltrationstest wurden die Patienten für eine Bandscheibenprothese randomisiert. Bei einem negativen Diskographietest und einem positiven Infiltrationstest wurden die Patienten für die Fusion eingeschlossen.

Positiver Infiltrationstest bedeutet die Reproduzierbarkeit der Schmerzrückbildung nach Infiltrationsanästhesie, negativer Infiltrationstest bedeutet keine Beeinflussung der Schmerzen nach Infiltrationsanästhesie.

Ein positiver Diskographietest zeigt sich durch Provokation von Rückenschmerzen während der Diskographieuntersuchung. Ein negativer Diskographietest zeigt sich durch fehlende Provokation von Rückenschmerzen während der Diskographieuntersuchung.

Präoperativ wurde bei Patienten mit Bandscheibenersatz eine CT-Angiographie zur Darstellung der Abdominalgefäße durchgeführt. Bei 13 Patienten wurde ein lumbaler Bandscheibenersatz über einen retroperitonealen abdominalen Zugang durchgeführt.

Die Vergleichsgruppe besteht aus 11 Patienten, bei denen die Fusionsmethode verwendet wurde.

Alle behandelten Patienten litten an chronischen Rückenschmerzen, welche ein morphologisches Korrelat in der MRT-Bildgebung zeigten. Bei allen Patienten wurde präoperativ eine Computertomographie des betroffenen Facettengelenkkomplexes durchgeführt.

## 3.2 In der Studie verwendete Implantate

### 3.2.1 Activ-L-Prothese

Die implantierten Prothesen bestehen aus Metall und Polyethylen. Es handelt sich um ein Ball-im-Sockel-Design mit zwei Metallplatten. Das verwendete Material enthält ein ultrahochfestes, molekulargewichtiges Niederdruck-Polyethylen-Inlay.

Die obere und untere Platte sind aus einer Cobalt-Chrom-Legierung mit einer Titanoberfläche vor der knöchernen Seite gefertigt (Abb. 13).

Die Prothese erlaubt eine Rotations- und Translationsbewegung. Mit dieser kombinierten Bewegung soll „Activ-L“ der physiologischen Bewegung näher kommen, ohne auf eine ausreichende Stabilisierung zu verzichten, da die Translation auf die Sagittalebene beschränkt wird.

Ziel ist es die Degeneration der Facettengelenke zu reduzieren.



Abb. 13:  
Aktiv-L-Prothese



Abb. 14:  
Implantat - Endplatten mit Finne



Abb. 15:  
Implantat - Endplatten mit Spikes



Abb. 16:  
Implantat - Endplatten mit Finne

**Reine Rotation**

Bei einer reinen Rotationsbewegung werden die Facettengelenke mit einer höheren Last beansprucht.

**Anatomisch geformt und individuell anpassbar.**

Je besser die Kontaktfläche zwischen Implantat und Knochen, desto geringer ist das Risiko für Dislokation und Einbrechen des Implantates. Durch die konvex geformte Endplatte wird eine gute Kontaktfläche mit dem konkav geformten Wirbelkörper erreicht.


**Finnenversion für anatomische Spezialfälle.**

Optimierung der Verankerung bei aufklaffenden Endplatten. Die Finnen bieten im dargestellten Spezialfall eine optimierte Verankerung, da diese über die gesamte Länge des Wirbelkörpers greift.

### 3.2.2 Modellbeispiele für LWS-Prothesen

Die heutigen Bandscheibenprothesen sind mechanische Implantate, die aus zwei Metallplatten bestehen und die in der kranialen bzw. kaudalen Endplatte eines Bewegungssegmentes verankert werden.

Diese Platten artikulieren meist in Form eines Kugelgelenks miteinander. Die heute zur Verfügung stehenden künstlichen Bandscheiben unterscheiden sich noch maßgeblich von natürlichen Bandscheiben, denn die künstlichen Bandscheiben ähneln mehr Hüft- und Knieprothesen als einer eigentlichen Bandscheibe (Aebi, Max; Berlemann, Ulrich et al.; Hirslanden, aktuelle Medizin, Beilage zu Nr. 28 / Juni 2008).



a



b



c

Prothesentypen (LWS):

a: DePuy Spine, Charité®

b: Stryker, Flexicore

c: Synthes, Prodisc-L

d: Zimmer, Dynardi

g: Medtronic, Maverick™



d



e

### 3.2.3 Lumbalfusion

Für die lumbale Fusion wurde ein Instrumentarium der Firma Stryker, das Xia-II, verwendet. Die Pedunculi wurden mit polyaxialen Schrauben von 5,5 oder 6,5 mm Durchmesser und einer Länge von 40 oder 45 mm versehen. Beim hier verwendeten Bandscheibenersatz handelte es sich um einen TLIF-PEEK-CAGE mit einer Länge von 25 mm und einer Höhe zwischen 8 und 14 mm (Stryker Howmedica GmbH, Gewebeallee 18, 45478 Mülheim, Deutschland). Dieser Käfig hat eine große zentrale Perforation um eine mögliche Knocheneinwachsung zu erlauben.

**Tab. 1: Ein- und Ausschlusskriterien**

<b>Einschlusskriterien</b>	<b>Ausschlusskriterien</b>
Monosegmental degenerative Bandscheibenerkrankungen L3 bis S1	Multisegmentale Bandscheibendegeneration
Fehlendes Ansprechen auf konservative Therapie	Infektion, Rheumatoide Arthritis, Osteoporose
Alter zwischen 25-60 Jahre	Tumor- und Wirbelsäulenmetastasen
Einwilligung der Patienten	Degenerative Listhese > Grad II nach Meyerding
	HIV (Aids), Hepatitis (Systemerkrankung)
	Allergie gegen Titanium, Polyethylene, Chromium oder Cobalt

Zu den Einschlusskriterien für die Behandlung mit einem Bandscheibenersatz gehören: ein Alter zwischen 25-60 Jahren, erfolglose konservative Therapie über mindestens 6 Monate, ein negativer Facetteninfiltrationstest, ein positiver Diskographiebefund und monosegmentale Degeneration in Höhe L1 - L3. Patienten mit Osteoporose, Wirbelsäulen-Instabilitäten und -Deformierungen, spinalen Stenosen, Infektionen, Tumoren, Schwangerschaft, vorangegangener Operation oder schwerer Facettendegeneration wurden von der Studie ausgeschlossen.

### 3.3 Operationsverfahren

#### 3.3.1 Operationsverfahren bei der Activ-L-Prothese

Der operative Zugang zur lumbalen Prothesen-OP besteht in einem vorderen retroperitonealen Zugangsweg über einen Längs-, Quer- oder Schrägschnitt in der Unterbauchmitte. Der Zugang zur vorderen Wirbelsäule erfolgt über die innere seitliche Bauchwand unter Verdrängung des Bauchfell-/Eingeweidesacks zur Gegenseite ohne Durchtrennung von Muskeln.

Zur Freilegung des vorderen Bandscheibenfachs ist eine Präparation und teilweise Mobilisation der direkt vor der Wirbelsäule liegenden großen Gefäße mit Unterbindung abgehender oder einmündender kleinerer Gefäße notwendig. Besonderer Wert muss zusätzlich auf die Schonung des Harnleiters (Ureter), sowie der vor und seitlich der Wirbelsäule verlaufenden vegetativen Nervengeflechte gelegt werden. Die Ausräumung und Dekompression der hinteren Bandscheibenanteile erfolgt zur sichtbaren Dekompression der Neuroforamina und Nervenwurzeln nach zumeist Resektion des hinteren Längsbands in unserer Klinik unter mikroskopischer Betrachtung. (Hildebrandt G., 2002)

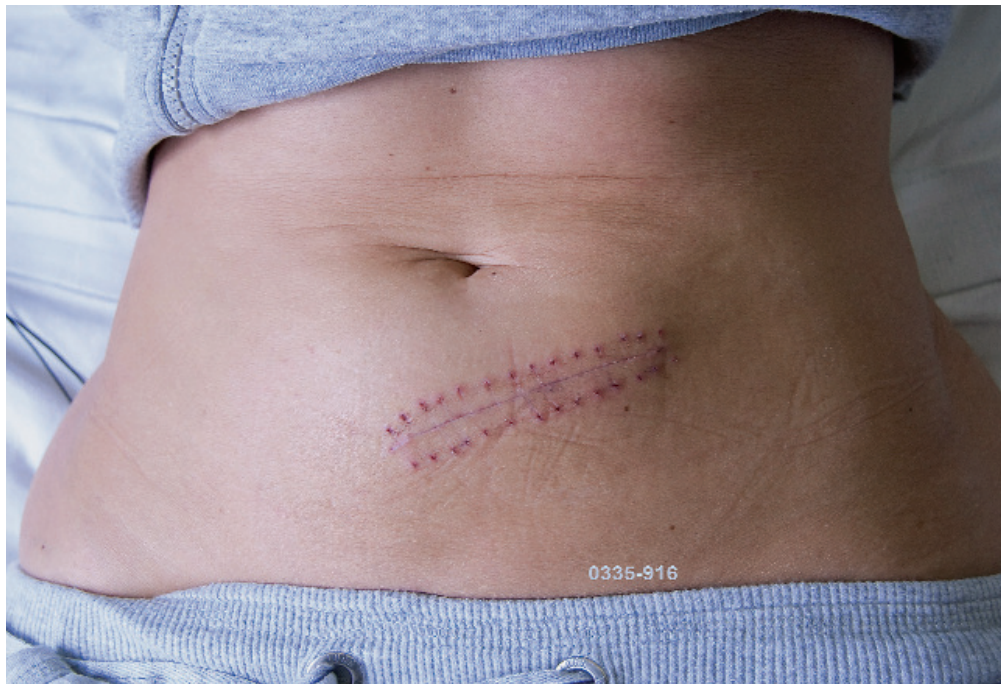

Abb. 17: Schnitfführung - vorderer Zugang zur Lendenwirbelsäule

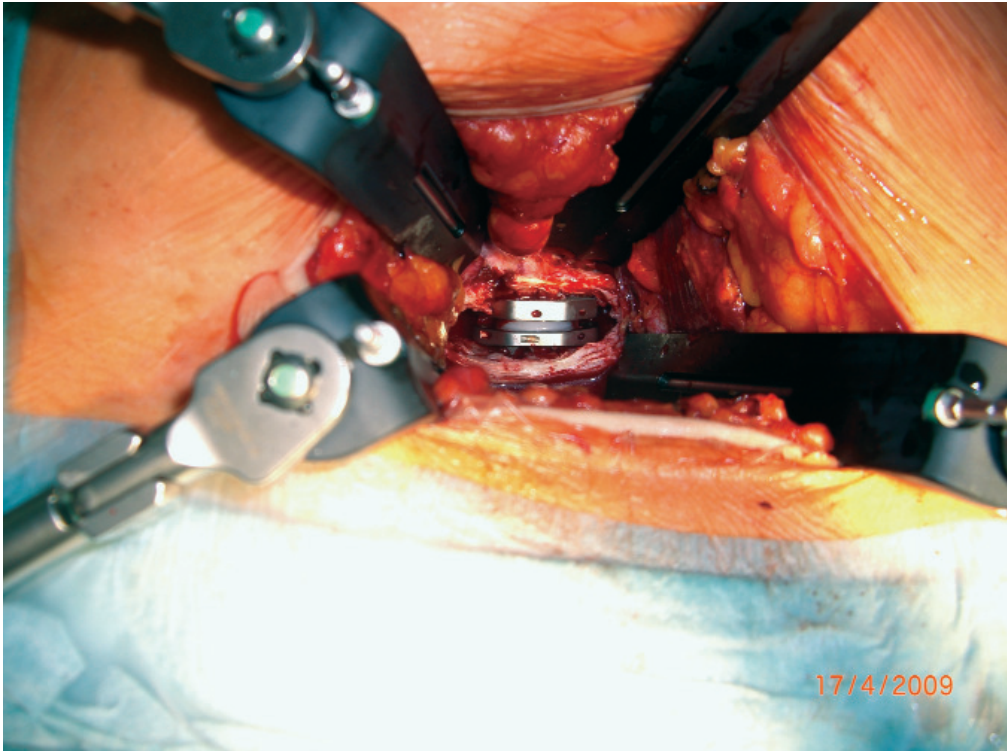


Abb. 18: Intraoperative Aufnahme mit eingebrachter Bandscheibenprothese (Aktiv-L) in Höhe L5 - S1

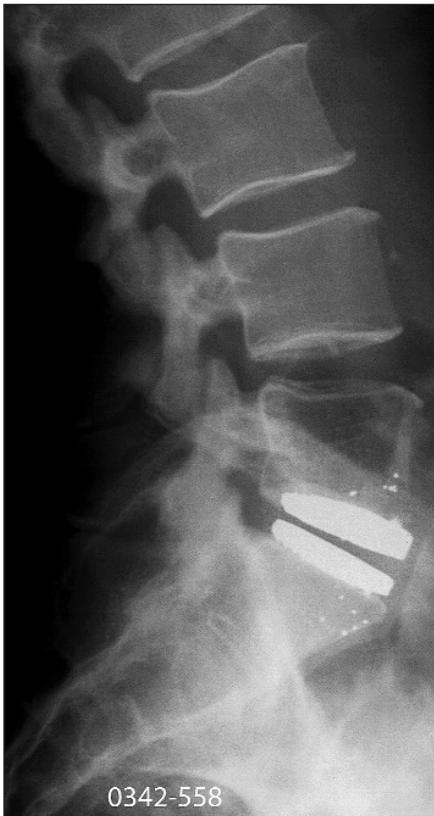

Abb.19:  
Studiengruppe Aktiv-L-Prothese zwischen L5 und S1  
(postoperative Aufnahme)



### 3.3.2 Operationsverfahren mittels Fusion

Zuerst werden die Patienten in die Bauchlagerung gebracht um anschließend entsprechend des Lumbalsegments eine etwa 10 cm lange mediane Hautinzision durchzuführen.

Dannach wird der dorsale Ansatz der Rücken- und Streckmuskulatur gelöst und der passende Weichteilsperrer eingesetzt.

Nach Darstellung des Processus transversus setzt man Pedikelschrauben mit einem Durchmesser von 6 mm und 40 mm Länge ein. Dann folgt eine Hemilaminektomie und einseitige Arthrektomie von rechts um das Bandscheibenfach L4/5 darzustellen sowie eine mikrochirurgische Nukleotomie des Bandscheibenfaches von rechts über einen monoportalen Zugang.

Mit einer Schablone wird nun die Höhe der Bandscheibe vermessen und anschließend dementsprechend ein TLIF-PEEK-Cage eingeschlagen.

Zum Zwecke der hemilaminäre Fusion lagert man Knochen über der kontralaterale Seite an und sorgen für vorsichtige Zugurtung durch Kompression an den Schrauben. Zum Schluss lagert man zwei Redon-Drainagen an und sorgt für einen schichtweisen Wundverschluss.

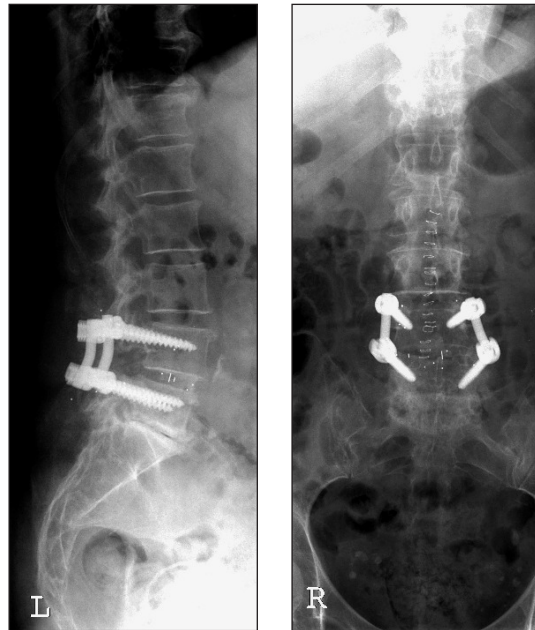

Abb 20 u. 21:  
Vergleichsgruppe der mit Fusion (zwischen den Segmenten L4 / L5) behandelten Patienten

### **3.4 Radiostereometrische Analyse (RSA)**

#### **3.4.1 Allgemeine Informationen zur RSA**

Die Röntgen-Stereometrie-Analyse (RSA) ist ein Nativröntgenverfahren das präzise dreidimensionale Messungen an Röntgenbildern erlaubt.

Es können somit beispielsweise Relativbewegungen zwischen fusionierten Wirbelkörpersegmenten oder zwischen Implantaten und dem umgebenden Knochen nach Markierung mit kleinen Metallkugeln aus Tantal festgestellt werden.

Die Analyse dieser Bewegungen kann mit Hilfe wiederholter Untersuchungen im zeitlichen Verlauf durchgeführt werden (Selvik Alberius et al., 1983).

Zu diesem Zweck ist es erforderlich, eine Reihe von Arbeitsschritten zu befolgen. Letztendlich wird so mittels standardisierten Röntgenbildern eine 3D-Migrationsanalyse möglich.

Selvik definierte die RSA als „Wissenschaft von der Anfertigung von dreidimensionalen Bildern aus zweidimensionalen Röntgenaufnahmen, um primär geographische Charakteristika eines Objekts zu bestimmen“ (Johnsson, Selvik et al., 1990).

Die RSA wird in der Orthopädie in vielen Bereichen angewendet, da sie durch ihre hohe Präzision genaue Messungen von Implantat- und Knochenbewegungen bei Frakturen, Spondylodesen, Osteosynthesen, Gelenken oder Endoprothesen ermöglicht (Pape, Adam et al., 2000; Ryd, Lindstrand et al. 1987).

Alle RSA-Untersuchungen wurden in der Klinik für Orthopädie und Orthopädische Chirurgie der Universität des Saarlandes unter der Leitung des Direktors Univ.-Professor Dr. med. Dieter Kohn durchgeführt.

## RSA-Markierungen

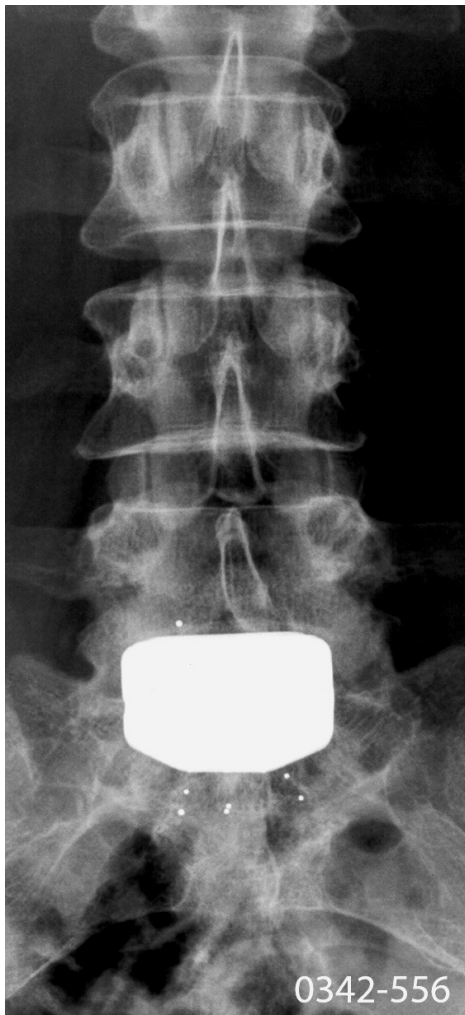

Abb. 22:  
Die a.p.-Aufnahme zeigt Tantalmarkierungen über und unter der Prothese.

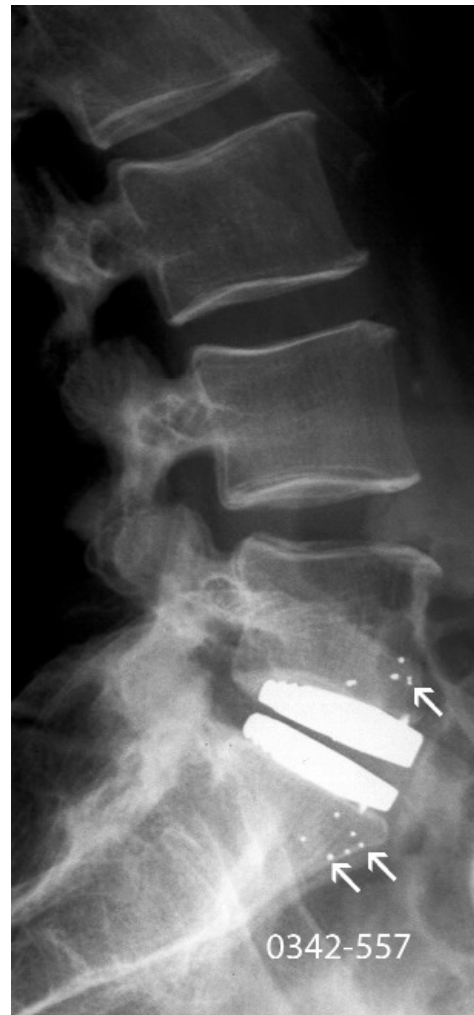

Abb. 23:  
Die seitliche Röntgenaufnahme zeigt Tantalmarkierungen über und unter der Prothese.

Um RSA-Messungen vornehmen zu können, müssen sowohl das Implantat als auch der umgebende Knochen mit kleinen röntgendichten Kugeln aus Tantal markiert werden. Tantal ist ein Metall aus der Vanadium-Gruppe und besitzt aufgrund seiner Atomzahl von 73 eine sehr hohe Röntgendichte.

Das Material ist biokompatibel und hat sich in Langzeitstudien (Verwendung in der Medizin seit 1940) als den Patienten in keiner Weise beeinträchtigend erwiesen (Nivbrant B., Karrholm et al. 1996; Nivbrant B., Karrholm et al.; Selvik 1989).

Zur Messung von Mikrobewegungen im versteiften Segment sollten fünf bis neun ein Millimeter große Tantalmarker in die beiden angrenzenden Wirbelkörper und die Wirbelkörperfortsätze eingebracht werden.

Die durch die K-Drähte, welche der Retraktion des Gewebes dienen, ohnehin entstandenen Löcher können hierfür genutzt werden. Die Implantation kann sowohl von ventral als auch von dorsal vorgenommen werden.

## RSA-Röntgen

Für die Röntgenaufnahmen in der Studie wurde zum einen eine fest installierte Röhre (Philips Optimus Bucky Diagnost HT 04016658) und zum anderen die Siemens Mobilette E 04014694 verwendet.

Die Röntgenfilme hatten ein Maß von 30 cm x 40 cm. Die Aufnahmen erfolgten in Hartstrahltechnik.




Abb. 24 :  
RSA-Kalibrierungskäfig für Wirbelsäulenaufnahmen

Die angelegte Spannung (kV) und Belichtungszeit (mAS) bewegten sich dabei im Bereich von 113 kV bis 117 kV und 8 mAS bis 10 mAS.

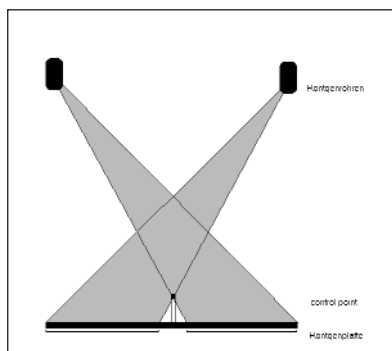


Abb. 25:  
Strahlengang und Positionierung  
der Röntgenröhren

Zur Verringerung von Aufhängungsartefakten wurden zusätzlich Aluminiumschienen im Strahlengang positioniert.

Unter der Tischplatte befindet sich der Kalibrierungskäfig. Die vertikale Seitenplatte des Käfigs und somit die control points sind ebenfalls in einer 40°-Position zu den beiden Röntgenröhren.

Die beiden Filmplatten befinden sich unterhalb des Kalibrierungskäfigs. Es wird somit auf jedem Röntgenfilm ein Fokus abgelichtet.

Die beiden Foki lassen sich durch das doppelte Vorhandensein zweier Punkte (in Fokus zwei) auf dem späteren Röntgenbild unterscheiden.

Das Röntgen erfolgt simultan in zwei Ebenen mittels zweier in 40°-Stellung positionierter konventioneller Röntgenröhren, wodurch jeweils zwei Foki entstehen, die später durch die Lage der Marker des Kalibrierungskäfigs zugeordnet werden können (Selvik, Alberius et al. 1983).

Der Patient wird liegend auf dem Röntgentisch positioniert. Die Röntgenröhren sind in 45°-Stellung zum Patient ausgerichtet. Der Film-Fokus Abstand beträgt 1,60 m.

Die Röntgenröhren werden zu Beginn der Untersuchungsreihe genau justiert. Anschließend wird nur noch der Patient in Rückenlage mit dem Lagerungstisch in den Strahlengang geschoben.

Bei der Ausrichtung der Röhren muss darauf geachtet werden, dass die durch die Lichtvisiere beider Röhren erzeugten Kreuze letztendlich parallel zueinander ausgerichtet sind.

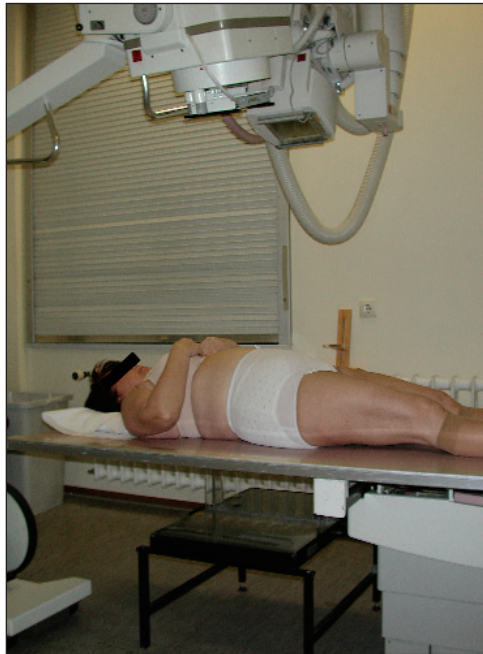Der Schnittpunkt dieser Strahlengänge sollte sich dabei in der Ebene befinden, in der auch bei der späteren Aufnahme die Höhe der Wirbelfusion zu erwarten ist.

Die exakte Positionierung von Käfig, Röhren und Patient ist zur Rekonstruktion der Röhren-Position in der RSA-Auswertung nötig und entscheidend für die Genauigkeit der Untersuchung (Ryd, Yuan et al. 2000).

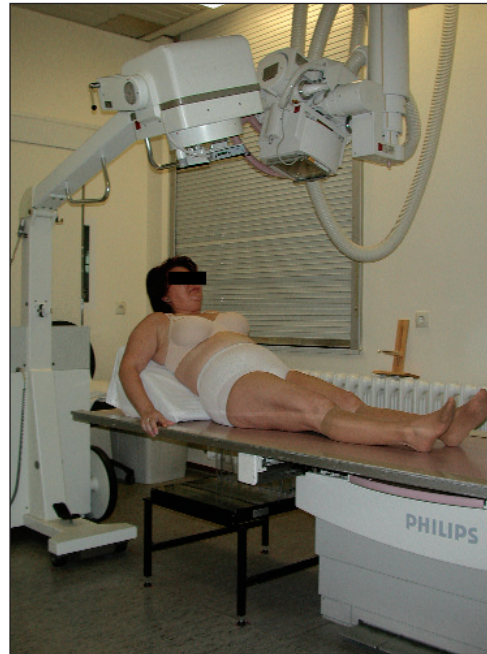
Da im Rahmen der Studie minimale Veränderungen der Wirbelposition zueinander sowie der einzelnen Wirbel zu den jeweiligen Käfigen untersucht werden sollen, wird jeweils eine Aufnahme in Neutralposition des Oberkörpers sowie als korrespondierende Belastungsaufnahme eine Aufnahme in Inklination durchgeführt.

Hierzu liegt der Patient zuerst flach auf dem Röntgentisch, für die Inklinationaufnahme wird er mittels Keilkissen anschließend in einer etwa 45°-Inklinationsposition gebracht.

Pro Untersuchungszeitpunkt erhält man so für jeden Patienten vier Röntgenbilder, je zwei in Inklinatıon und zwei in Neutralposition, auf denen neben den Kalibrierungsmarkern auch die in den Wirbelkörper eingebrachten Marker zu sehen sind.



(a)



(b)

Abb.26 (a) und 27 (b):  
Positionierung der Patientin in Neutralposition (a) und Inklinatıon (b)

## RSA-Auswertungen

Um an den Röntgenbildern 3D-Messungen mit der UmRSA-Software durchführen zu können, werden die Bilder mittels eines handelsüblichen Personalcomputers weiterbearbeitet. Zunächst werden die Röntgenaufnahmen mit einem großformatigen Flachbettscanner eingelesen.

Verwendet werden dabei die Softwareprogramme MagicScan 32 Version 4.3 (Umax, Deutschland) und UmRSA Digital Scan RSA Images

for Measuring Version 1.0 (UmRSA Biomedical Innovations AB, Schweden, Version 1999). Die genannten Programme bauen aufeinander auf und greifen auf eine einzige Datenbank zurück, in der die notwendigen Patientendaten gespeichert sind.



Abb. 28: der Computerarbeitsplatz

Alle auf den beiden eingescannten Röntgenfilmen abgebildeten Tantal-Markierungen müssen eindeutig identifiziert werden. Ein Teil der Markierungen entspricht den Tantal-Kügelchen auf dem Kalibrierungskäfig (sog. Kalibrierungsmarker), unterteilbar in filmnahe „Virtuelle Marker“ (klein, randscharf), die in einem Rechteck angeordnet sind und filmferne „Kontrollmarker“ (groß, unscharf), die in einer Geraden angeordnet sind. Diese bestimmen die Bildkoordinaten.

Der Kalibrierungskäfig gibt somit drei Achsen  $x$ ,  $y$  und  $z$  vor. Dementsprechend errechnet der Computer einen dreidimensionalen Raum. Die Bildkoordinaten dienen als Grundlage zur späteren Berechnung der Position der Patienten- und Objektmarker im Raum.

Unter Verwendung der digitalen RSA-Software ist es mittlerweile möglich, automatisch nach Angabe je zweier virtueller Marker und Kontrollmarker die Käfigkoordinaten zu berechnen. Dem Programm wird angegeben, dass ein uniplanarer Käfigtyp verwendet wird.

Die Geometrie und Anordnung der Käfigmarker zueinander sind damit bekannt und das Programm überprüft lediglich, ob sich an genau diesem erwarteten Punkt auf dem Röntgenbild ein Marker befindet. Ist dies der Fall, wird er als Käfigeckpunkt akzeptiert.

Die übrigen Markierungen sind Tantal-Kügelchen des Knochens (sog. Patientenmarker) oder die der Implantatkomponenten (sog. Objektmarker).

Jeder Marker erhält eine Identifikationsnummer (ID-Nummer), die eine eindeutige Zuordnung zu sog. Bewegungssegmenten erlaubt. Unter einem Bewegungssegment versteht man bei der RSA Marker, die sich im gleichen Objekt befinden und sich untereinander nicht bewegen sollten.

Wichtig ist, diese Marker-ID in jeder Folgeuntersuchung exakt beizubehalten, da sonst große Positionsänderungen einzelner Marker innerhalb eines Bewegungssegmentes resultieren würden. Die Zentrierung der Marker bei der RSA basiert auf der geringeren Dichte einer Tantalkugel im Randbereich. Durch aufwendige mathematische Berechnungen kann das Zentrum des Markers exakt bestimmt werden.

Im Anschluss an die Zuordnung der Segmente und Marker werden die Werte in die UmRSA-Software exportiert und weiter bearbeitet. Zur Messung von Bewegungen muss der Computer einen virtuellen dreidimensionalen Raum erstellen.

Es werden dazu drei Berechnungsschritte durchgeführt:

1. Umwandlung der 2D-Bildkoordinaten der beiden Röntgenfilme in sog. „Laborkoordinaten“.
2. Bestimmung der Röhrenposition in Relation zum Kalibrierungskäfig.
3. Berechnung der 3D-Position jedes implantierten Tantal-Markers im Raum.

Dem Computerprogramm ist die Lage der virtuellen Marker im Kalibrierungskäfig bekannt.

Die eingelesenen Bildkoordinaten der simultan angefertigten Röntgenbilder sind aufgrund der Vergrößerung und der divergierenden Strahlengänge der Röntgenröhren verzerrt. Diese Abweichung kann mathematisch ermittelt werden. Die damit genauer bestimmten Punkte werden in ein sog. korrigiertes Laborkoordinatensystem übertragen. Die genaue Berechnung der Markerposition im dreidimensionalen Raum ist nur mit den korrigierten Laborkoordinaten möglich.

Im nächsten Schritt werden die Kontrollmarker mittels einer Geraden in das zuvor erstellte Laborkoordinatensystem übertragen.



Unter der Annahme, dass sich bei idealer Digitalisierung die Geraden aller Kontrollmarker in dem Punkt schneiden, der dem Brennpunkt der Röhre entspricht, kann dieser Brennpunkt mit Hilfe einer Näherungsformel bestimmt werden.

Sind die beiden Brennpunkte der Röntgenröhren bekannt, kann das Computerprogramm zwei Geraden (Schnittlinien) durch die Objektmarker legen und damit die 3D-Position der Marker über die Strahlensätze im Raum berechnen. Wegen geringfügig vorhandener Toleranzen schneiden sich die Geraden nicht immer in einem Punkt.

Der Schnittpunkt (= Objektmarkerposition im Koordinatensystem) ist deshalb nicht immer eindeutig, sondern wird als der Mittelpunkt einer Linie definiert, die den kleinsten Abstand zu der Geraden besitzt. Gleichzeitig ist damit ein Fehlvektor gegeben, der eine Kontrolle der Genauigkeit der Messung ermöglicht. Für diesen Fehlvektor sind vom Programm Grenzwerte vorgegeben.

Für jeden einzelnen Patienten- oder Objektmarker wiederholt der Computer diesen letzten Schritt auf Basis der Ergebnisse der beiden ersten Berechnungen. Sind Marker in verschiedenen Untersuchungen sicher identisch bezeichnet, so ermöglichen es diese Vorberechnungen, Lageänderungen und damit Relativbewegungen (= Migrationen) der Segmente untereinander zu berechnen.

Die Marker innerhalb eines Segments werden als eigenständige Polygone zusammengefasst. Polygone sind räumliche Objekte, die durch Verbindung aller Marker eines Bewegungssegmentes entstehen.

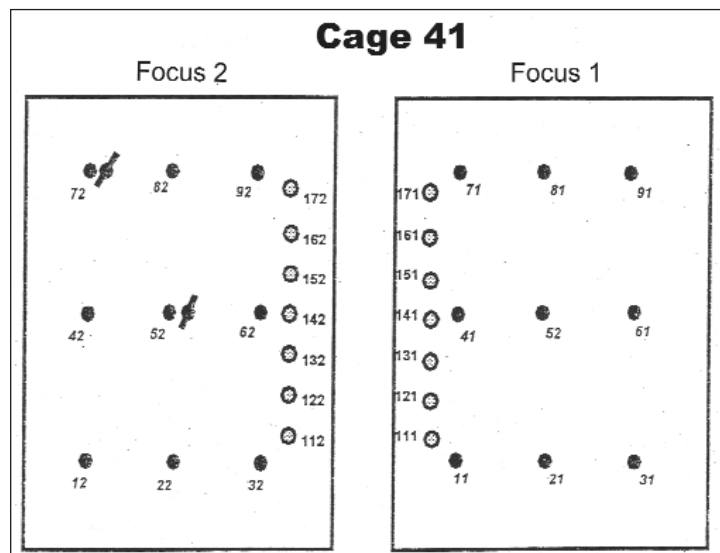


Abb. 29: Kontrollmarker des Kalibrierungskäfigs

Die Polygone sollten idealerweise ( d. h. bei Stabilität der Marker im Segment) ihre Form im Laufe der Untersuchungen nicht ändern. Segmentbewegungen sind Verschiebungen der Polygone untereinander.

Der Computer berechnet also ein mathematisches Modell. Dabei überprüft er zuvor, ob alle Marker des Bewegungssegments zwischen den einzelnen Untersuchungszeitpunkten stabil verankert sind, oder ob sich ein einzelner Marker relativ zu den übrigen Segmentkomponenten verschoben hat (z. B. durch Knochenbruch).

Hierzu werden die einzelnen Kanten, Winkel und Geraden der Polygone zwischen den Untersuchungen miteinander verglichen.

Weicht einer der Marker um mehr als 0,2 mm innerhalb des Polygons zur Voruntersuchung ab, so wird er ausgeschlossen und ein neues Polygon berechnet.

Die geometrische Qualität eines Polygons wird mit Hilfe der so genannten „condition number“ angegeben. Eine hohe condition number bedeutet eine Verformung des Polygons im Grenzbereich, wodurch sich die Messgenauigkeit verringert.

Je mehr Marker implantiert werden, desto präziser wird das Polygon und damit der „Test of rigid body model“. Sind die einzelnen Polygone endgültig festgelegt, kann die Bewegung zwischen den einzelnen Segmenten berechnet werden.

Werden mehrere Untersuchungen eines Patienten zu unterschiedlichen Zeitpunkten auf diese Weise bearbeitet, können Relativbewegungen der Segmente zwischen den einzelnen Kontrollen angegeben werden, indem der Computer Bewegungen der Polygone anhand der konstanten Käfig-Koordinaten miteinander vergleicht.

Migrationen sind „Bewegungen in Abhängigkeit von der Zeit“ (Mjoberg, Selvik et al. 1986).

Sie können dabei als Gesamtmigration von der postoperativen Untersuchung bis zur letzten ausgewerteten Aufnahme oder als beliebiger Zwischenwert auf der Zeitachse berechnet werden (z. B. Migration postoperativ ein bis drei Wochen, drei Wochen bis zu sechs Wochen, sechs Wochen bis zu drei Monaten).

Die Migrationsanalyse ist auf drei verschiedene Arten möglich:

1. Positionsänderung (growth rate):  
Es werden Distanzänderungen der einzelnen Marker zwischen den einzelnen Untersuchungen festgestellt, eine Bewegungsrichtung ist dabei nicht erkennbar.
2. Einzelmessung (point motion):  
Hierbei wird die Lageänderung einzelner Marker relativ zu einem Bewegungssegment bestimmt. Diese Analyse hat gegenüber der Segmentanalyse einen höheren Messfehler.
3. Segmentbewegungsanalyse (segment motion):  
Sie ist eine dreidimensionale Bewegungsanalyse auf Segmentebene. Dies ist möglich sobald mindestens drei Tantalmarker pro Segment vorhanden sind. Diese Variante weist eine höhere Messgenauigkeit auf. Nur mit ihrer Hilfe ist eine vollständige Migrationsanalyse inklusive Rotation möglich. Für die Studie wurde deshalb soweit möglich immer die Segmentbewegungsanalyse durchgeführt.

### 3.4.2. RSA mit ihren Translationen (Übersetzungen) im Verlauf dieser Studie



Abb 30:  
konventionelle Röntgenröhren in 45°-Stellung

RSA ist bekannt für ihre hochgenauen dreidimensionale In-vivo-Messungen von Röntgenbildern trotz der Präsenz von Implantaten (Johnson R., Selvic G. et al., Spine 1990).

Die Einfügung von fünf bis neun röntgendichten Tantal-Markern in jeden Wirbel ist zur Bestimmung der geometrischen Merkmale der vertebrale Anatomie erforderlich.

Dazu erfolgte eine Einverständniserklärung seitens der Patienten.

Während des posterioren chirurgischen Eingriffs wurden Tantal-Marker mit einem Durchmesser von 1 mm in den betroffenen Wirbelkörper, Wirbelbogen und das Bohrloch der Pedunculus-Schraube implantiert.

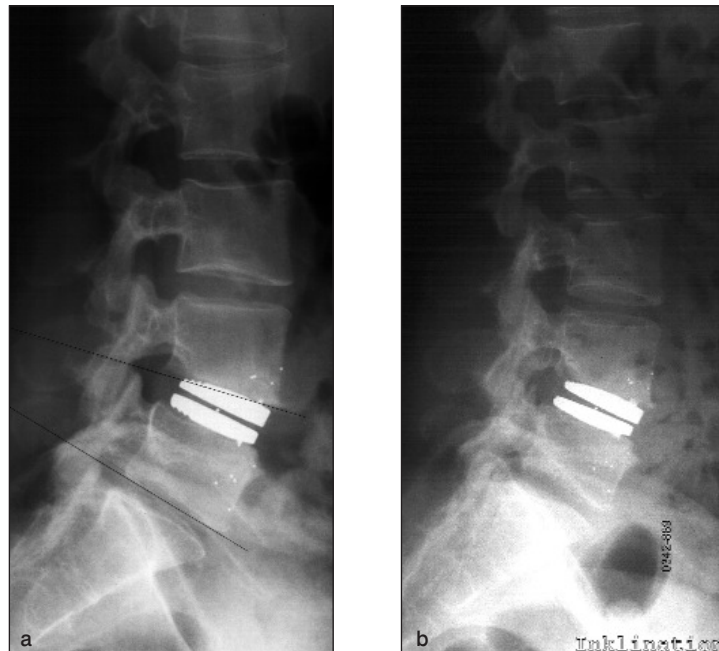

Abb 31 (a) u. 32 (b):  
seitliche Röntgenaufnahme  
in Neutralposition (a) und  
Inklination (b) mit der Bandscheibenprothese Aktiv-L in Höhe L4/L5 sowie den sichtbaren Tantalmarkern.

Zwei konventionelle Röntgenröhren wurden zusammen mit einem Tantalmarkierten Kalibrierungskäfig genutzt, um die simultane Darstellung der Tantalmarkierten Wirbel des Patienten an bekannten Positionen zu realisieren.

Alle Patienten wurden über dem kombinierten Platten- und Referenz-Kalibrierungs-Gerät in einer neutralen Position der Wirbelsäule sowie in 45° Neigung (supine position, Inklinatation) bei jeder Prüfung positioniert.

Die Zwischenwirbelscheiben-Übersetzungen der oberen gegen die unteren Wirbel wurden durch eine Änderung der Positionsdaten aus der Rückenlage auf wie von Pape et al. (Pape D., Adam F. et al., Spine 2000) gezeigte geneigte Position induziert.

Die Mikrobewegungen für die transversale (x), vertikale (y) und sagittale (z) Achse wurden anhand des RSA-kinematischen Programms nach Selvik et al. berechnet (Selvik G., Alberius P. et al., 1983). In dieser Studie wurden Patienten eine Woche sowie 6 Wochen nach der Operation und drei, sechs und zwölf Monate danach per RSA beobachtet.

Die berechnete intervertebrale Bewegung gestattete die Visualisierung der andauernden Übersetzung zwischen den Wirbeln.

Der am weitesten distal lumbal gelegenen Wirbel wurde als fixes Bezugssegment gewählt. Alle Bewegungen wurden mit dem Laborkoordinatensystem, welches durch das Kalibrierungsgerät geeicht wurde, ausgewertet. Rohdaten wurden dadurch als „Übersetzung“ ausgedrückt.

Die relative Übersetzung des Kraftschwerpunktes der Marker im am meisten proximal liegenden Wirbel wurden in allen Fällen aufgenommen.

Die Übersetzungen wurden wie folgt berechnet:

1. medial-lateral-Übersetzungen  
(transversal, x-Achse)
2. kranio-kaudal-Übersetzungen  
(vertikal, y-Achse)
3. anterior-posterior-Übersetzungen  
(sagittal, z-Achse)

Die Präzision (Reproduzierbarkeit) der Berechnungen wurde durch Doppeluntersuchungen am selben Tag an sechs Patienten zu verschiedenen Zeiten während der folgenden Periode berechnet.

Wir berechneten mit 99%iger Sicherheit Limits für signifikante Übersetzungen und Rotationen als absoluten Hauptwert von  $\pm 2,8$  SD basierend auf der Normalverteilung. Die Genauigkeit unserer RSA-Anordnung wurde mit der selben Methode festgestellt, die von Pape et al. genutzt wurde, der vergleichbare Werte für die drei Bewegungsachsen veröffentlicht hat.

Zur Bestimmung des Messfehlers wurde die Genauigkeit der RSA durch doppelte Prüfung in der neutralen Wirbelsäulenposition und in Rückenlage bei 45° Neigung (Inklinationsposition) bestimmt. Fünf Patienten mit guter ossaler Fusion im herkömmlichen Röntgenbild wurden sechs Monate nach der Fusion untersucht.

Die induzierten intervertebralen Verschiebungen wurden berechnet und anschließend die Standardabweichung dieser Verschiebungen von Null abgeschätzt. Null ist die theoretische Differenz zwischen Paaren.

Die minimalsten signifikanten Übersetzungen ( $p < 0,01$ ) für die transversalen (x), vertikalen (y) und sagittalen (z) Achsen wurden durch Verwendung des „Student's t-Tests“ berechnet. Doppeluntersuchungen der fünf Patienten mit guter ossaler Fusion ergaben Standardabweichungen für den Messfehler unserer RSA-Anordnung für die drei Bewegungsachsen mit jeweils 0,8; 0,13 und 0,18 mm.

Diese Werte korrespondieren mit der minimalen signifikanten Übersetzung ( $p > 0,01$ ) von 0,25; 0,42 und 0,57 mm. In dieser Studie wurden gemessene Übersetzungen der Lumbalfusion nicht wesentlich betrachtet, es sei denn sie überschritten 0,3; 0,5 und 0,7 mm der Achsenlängen.

Die Genauigkeit unserer RSA-Anordnung wurde genau nach der von Johnson et al. genutzten Methode bestimmt (Jonsson R., Selvik G., Strömqvist B. et al., Spine 1990), der vergleichbare minimale signifikante Translation ( $p > 0,01$ ) von 0,22; 0,49 und 0,64 mm für die transversale (x), vertikale (y) bzw. sagittale Achse (z) veröffentlicht hat.

### **3.5 Messfehler**

An verschiedenen Stellen wird vom RSA-System die Genauigkeit der Einzelmessungen überprüft.

Zum einen kontrolliert das System die digitalisierten Bildkoordinaten des Kalibrierungskäfigs im Vergleich zu den bekannten tatsächlichen Koordinaten des Kalibrierungskäfigs. Dies ist die erste Fehlerkontrolle.

Zum anderen wird der Fehlervektor (so genannter „error vector of crossing lines“) nach Berechnung der 3D-Position der Marker im Raum berechnet.

Die dritte Fehlerkontrolle ist der Test auf rigide Körper (test of rigid body model) zwischen den verschiedenen Untersuchungen. Die noch akzeptablen Grenzwerte sind vom System für jeden der drei einzelnen Schritte vorgegeben.

Um den experimentellen Fehler zu bestimmen, wurde die Genauigkeit des RSA-Verfahrens durch Doppeluntersuchungen in 45°-Inklinationsstellung sowie in Neutralstellung bestimmt.

Fünf Patienten mit guter knöcherner Konsolidation in den konventionellen Röntgenbildern wurden sechs Monate nach der Fusion erneut untersucht.

Die tatsächlichen intervertebralen Mikrobewegungen wurden ausgewertet und die Standardabweichung dieser Bewegungen von Null berechnet. Null ist der theoretische Abstand gleicher Punkte.

### **3.6 Nachbearbeitung der RSA- Bilder**

Die Bilder wurden mittels eines handelsüblichen Personalcomputers (PC, Dell PC-System mit Pentium III Prozessor mit 128 MB RAM, 12 GB Festplattenspeicher) weiterbearbeitet.

Das Einscannen der Röntgenaufnahmen erfolgte mit einem großformatigen DIN A3-Präzisions-Flachbettscanner (UMAX Deutschland, Modell Mirage II), mittels 300 dots-per-inch (dpi) Auflösung.

Anschließend erfolgte die Bearbeitung der Bilddaten mit den Programmen UmRSA (RSA Biomedical Innovations AB, Schweden, Version 4.0) und UmRSA Digital Measure (RSA Biomedical Innovations AB, Schweden, Version 1.0).

### **3.7 Untersuchungsverlauf**

Eine Nachuntersuchung der Patienten wurde eine Woche, sechs Wochen, drei Monate, sechs Monate und ein Jahr nach der Operation durchgeführt. Es erfolgte hierbei jeweils die übliche Röntgenkontrolle in Inklination und Neutralposition.

Des Weiteren wurde jeweils eine Seitenaufnahme der Wirbelsäule angefertigt. Somit konnte zu jedem Untersuchungszeitpunkt durch den Vergleich der Neutralpositions- zu den Inklinations-Aufnahmen zum einen die Restbeweglichkeit zwischen den versteiften Segmenten zueinander sowie die Beweglichkeit des Zwischenwirbelkäfigs, bezogen auf die angrenzenden Wirbelkörper beurteilt werden. Zum anderen konnte die Entwicklung dieser Beweglichkeit im zeitlichen Verlauf durch Vergleich der Bewegungen zu den einzelnen Untersuchungszeitpunkten eingeschätzt werden.

Eine zunehmende Stabilität bzw. eine zunehmende knöcherne Konsolidierung zwischen den versteiften Segmenten entspricht einer Abnahme der Mikrobewegungen im zeitlichen Verlauf. Zu jeder Nachuntersuchung wurden auch die sensomotorischen Funktionen sowie das Lasègue-Zeichen überprüft. Zusätzlich wurde der Oswestry-Fragebogen und die visuelle Analogskala bewertet.

### **3.8 Klinische Untersuchungen**

#### **3.8.1 Oswestry-Fragebogen**

Der persönliche Fragebogen wurde nur von den Patienten selbst in der Klinik für Neurochirurgie der Universitätsklinik des Saarlandes ausgefüllt.

#### **Oswestry-Score (Oswestry-Low-Back-Pain-Disability-Score)**

Der Oswestry-Score dient zur Erfassung des Behinderungsgrades bei Wirbelsäulenerkrankungen bzw. Rückenschmerzen. Er ist ein im amerikanischen Sprachraum häufig angewandter klinischer Fragebogen mit numerischer Auswertung.

Grotle und Mitarbeiter haben verschiedene Testverfahren miteinander verglichen und herausgefunden, dass der Oswestry-Score (neben anderen Testverfahren) sehr valide und reliabel bzgl. der Erfassung von chronischen Rückenschmerzen ist (Grotle 2004).



Der Oswestry-Score enthält zehn Fragen, die im Multiple-Choice-Verfahren beantwortet werden müssen.

Die Fragen befassen sich mit möglichen körperlichen Einschränkungen, die durch die Schmerzen verursacht werden. Es werden Bereiche aus dem alltäglichen Leben abgefragt, wie z. B. das Schlafbefinden und die Sexualität.

Aus den gewonnenen Daten wird ein Punktescore errechnet und auf eine entsprechende Behinderungsskala übertragen. Diese Skala beginnt bei 0 % und endet bei 100 %.

Grad der Einschränkung in % bezogen auf den erreichten Wert im Oswestry-Score: Der im Anhang befindliche Bogen wurde den Patienten zum Ausfüllen ausgehändigt.

Die Fragen, die gestellt wurden, waren immer die Gleichen. Für den Patienten war es anhand der Fragen nicht ersichtlich, welchen Score er erreichen würde.

Die Auswertung des Oswestry-Score wurde mit folgender Formel berechnet:

$$\text{Score} = \frac{\text{Total Score} \times 100 (\%)}{50}$$

### **3.8.2 Visuelle Analog Scala (VAS)**

Die VAS wird zur Messung der Schmerzintensität verwendet. Die Patienten sollen auf einer Skala von 0 (kein Schmerz) bis 100 (stärkster vorstellbarer Schmerz) ihre aktuelle Schmerzeinschätzung einzeichnen. Die VAS ist eine einfache und häufig benutzte Methode.

## 4. Ergebnisse

### 4.1 Beweglichkeitsanalyse anhand der RSA-Daten

#### 4.1.1 Studiengruppe (Prothesengruppe)

Zur Ermittlung der segmentalen Beweglichkeit wurde die Translation (Mittelwert und Standardabweichung) in mm in den drei Dimensionen ermittelt.

Mittelwert und Standardabweichung der Translation in der medio-lateralen, kranio-kaudalen und anterior-posterior-Richtung für segmentale Bewegung nach Implantation der Bandscheibenprothese betragen eine Woche nach der Operation 4,2 mm (0,55).

Sechs und zwölf Monate nach der Operation gab es also keinen wesentlichen Rückgang der Bewegung in medio-lateralen, kranio-kaudaler und anterior-posteriorer Richtung ( $p > 0,05$ ;  $p > 0,05$  und  $p > 0,05$ ) im Vergleich mit dem nach einer Woche gewonnenen Wert. (Tabelle 2, Abb. 33)

Die zeitliche Analyse der segmentalen Beweglichkeiten innerhalb der Prothesengruppe ergab keine signifikanten Unterschiede, vergleicht man die segmentale Beweglichkeit eine Woche nach der Operation oder ein Jahr danach ( $p > 0,05$ ).

#### 4.1.2 Vergleichsgruppe (Fusionsgruppe)

Eine Woche nach der Fusions-Chirurgie zeigte die RSA-Untersuchung bei allen Patienten mit einer geringen Translationsbewegungen in der transversalen ( $x = 0,24 [0,07]$  mm), vertikalen ( $y = 0,35 [0,04]$  mm) und sagittalen ( $z = 0,38 [0,05]$  mm) Achse.

Sechs Wochen nach dem Eingriff kam es zu einer erhebliche Verringerung der Translation entlang der drei Achsen im Vergleich zu den nach einer Woche erhaltenen Werten: x-Achse = 0,15 (0,08) mm, y-Achse = 0,27 (0,05) mm und z-Achse = 0,4 (0,05) mm.

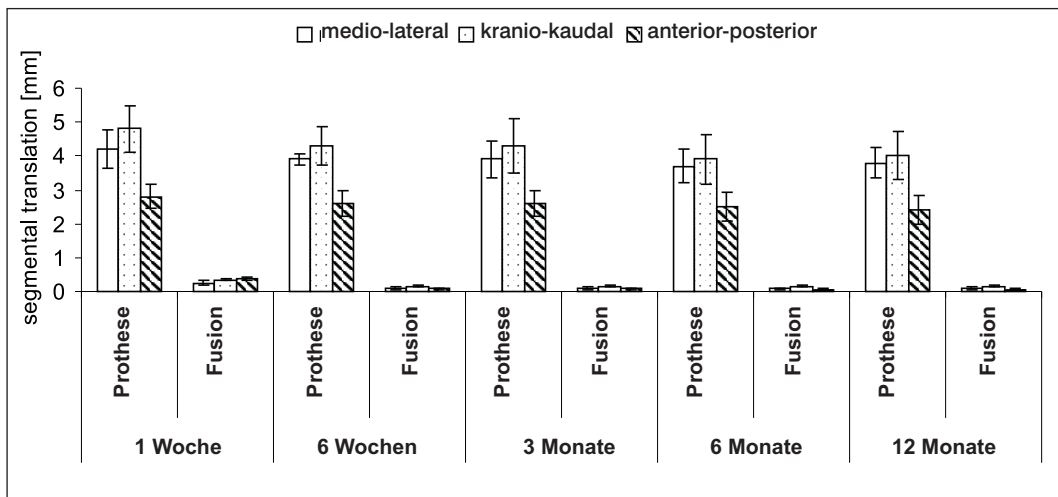
Drei, sowie sechs und zwölf Monate nach dem Eingriff ergaben die RSA-Werte keine signifikanten Veränderungen der intervertebralen Translation bei den mit Fusion behandelten lumbalen Wirbelsäulensegmenten (Mittelwerte: x-Achsen = 0,1 [0,05] mm; 0,08 [0,02] mm; 0,08 [0,04] mm; y-Achsen = 0,16 [0,02] mm; 0,15 [0,02] mm; 0,15 [0,02] mm und z-Achsen = 0,08 [0,01] mm; 0,07 [0,01] mm; 0,07 [0,01] mm).

Bei allen 11 Patienten lagen diese gemessenen Translationen unter den signifikanten Translationen von 0,3; 0,5 und 0,7 mm für die x-, y- und z-Achse der fünf Patienten mit guter knöcherner Fusion sechs Monate nach Operation. (Tabelle 2, Abb. 33)

Die Fusionspatienten zeigten ebenfalls eine wesentliche Verbesserung im VAS und ODI im Vergleich zu ihren präoperativen Werten. ( $p < 0,05$ ).

**Tab. 2: Translation bei RSA in mm sowie Standardabweichung (STD) für die dreidimensionalen Ebenen nach Prothese (P) sowie Fusion (F)**

Translation [mm]	1 Woche		6 Wochen		3 Monate		6 Monate		12 Monate	
	P	F	P	F	P	F	P	F	P	F
medio-lateral (STD)	4,2 (0,55)	0,24 (0,07)	3,9 (0,17)	0,15 (0,08)	3,9 (0,54)	0,1 (0,05)	3,7 (0,49)	0,08 (0,02)	3,8 (0,46)	0,08 (0,04)
kranio-kaudal (STD)	4,8 (0,69)	0,35 (0,04)	4,3 (0,57)	0,27 (0,05)	4,3 (0,81)	0,16 (0,02)	3,9 (0,72)	0,15 (0,02)	4,0 (0,71)	0,15 (0,02)
anterior-posterior (STD)	2,8 (0,36)	0,38 (0,05)	2,6 (0,36)	0,04 (0,05)	2,6 (0,36)	0,08 (0,01)	2,5 (0,41)	0,07 (0,01)	2,4 (0,42)	0,07 (0,01)



**Abb. 33:** Ausmaß der Translation beider Gruppen in den 3 Bewegungsachsen (medio-lateral, kranio-kaudal, anterior-posterior) im Verlauf bei der Prothesengruppe und der Fusionsgruppe. Mittelwert und Standardabweichung, angegeben in [mm]

#### 4.1.3 Vergleich Prothesengruppe mit Fusionsgruppe

Der Mittelwert für die segmentale Bewegung für die x-, y- und z-Achse, die die medio-lateralen, kranio-kaudalen und anterior-posterioren Translationsbewegungen repräsentieren, zeigen eine deutliche Differenz zwischen beiden Gruppen zu jedem Untersuchungszeitpunkt. Der „Mann-Whitney U-Test“ zeigte stets statistisch nachweisbare Unterschiede zwischen beiden Gruppen ( $p < 0,05$ ).

Zu jedem Untersuchungszeitpunkt zeigte die VAS signifikant bessere Ergebnisse nach Bandscheibenersatz im Vergleich zur Fusion nach sechs Wochen sowie nach 3, 6 und 12 Monaten ( $p = 0,02$ ;  $p = 0,01$ ;  $p = 0,04$ ;  $p = 0,02$ ).

Nach dem Bandscheibenersatz zeigte der ODI eine signifikante Abnahme der Schmerzen, sechs Wochen, 3, 6 und 12 Monate postoperativ im Vergleich zur Fusionsgruppe ( $p = 0,01$ ;  $p = 0,03$ ;  $p = 0,02$ ;  $p = 0,01$ ).

Die RSA-Untersuchung zeigte eine signifikant höhere segmentale Beweglichkeit in der Bandscheibenprothesengruppe im Vergleich zur Gruppe, die nach der Fusionsmethode behandelt wurde.

Diese Patienten hatten im Vergleich zur Fusionsgruppe außerdem signifikant ( $p < 0,05$ ) weniger Schmerzen und Behinderungen zu jedem Untersuchungszeitpunkt.

## 4.2 Klinische Ergebnisse

Die präoperativen Werte auf der VAS- und dem Oswestry-Disability-Index (ODI) zeigten keinen signifikanten Unterschied zwischen den verschiedenen Patientengruppen.

Diese Daten sind in den Tabellen 3 und 4 den Abbildungen 34 und 35 dargestellt.

Beide Behandlungsgruppen zeigten deutliche Verbesserung im Vergleich zu den präoperativen Werten.

Sechs Wochen sowie 3, 6 und 12 Monate nach dem Eingriff zeigten die Patienten, die eine Bandscheibenprothese erhalten haben, signifikant weniger Schmerzen ( $p < 0,05$ ) gemessen anhand der VAS und des ODI.

**Tab. 3: Ergebnisse der Visuellen Analogskala (VAS) für Rückenschmerzen bei Prothesegruppe (P) und Fusionsgruppe (F)**  
Mittelwert und Standardabweichung (STD) sind zu jeder Zeit angegeben.

	präoperativ		6 Wo. postop.		3 Mo. postop.		6 Mo. postop.		12 Mo. postop	
	P	F	P	F	P	F	P	F	P	F
VAS	8,40	8,20	3,20	5,10	2,60	3,80	1,90	3,80	2,00	3,70
VAS (STD)	1,20	1,10	1,20	1,20	1,30	1,40	1,20	1,40	1,10	1,00

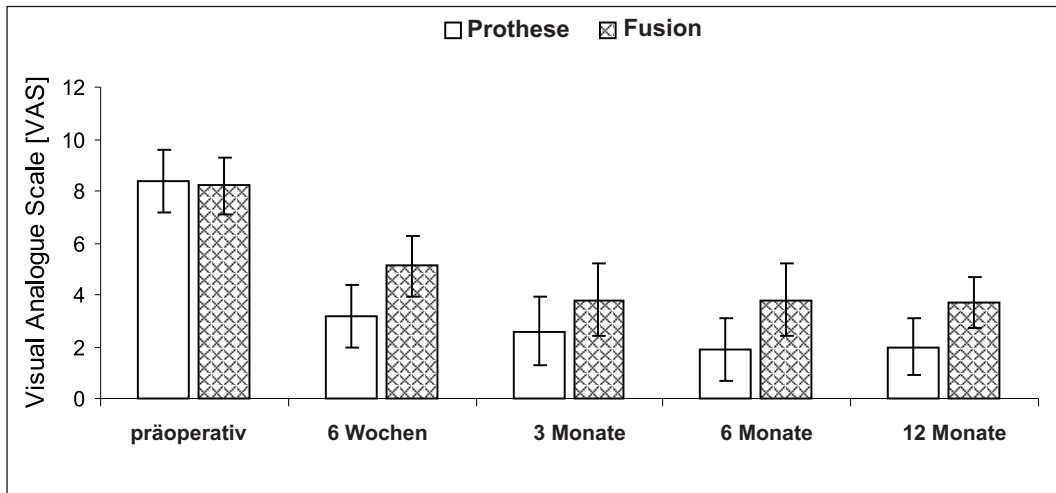


Abb. 34:  
VAS für Prothesengruppen und Fusionsgruppe

Obiges Diagramm (Abb. 34) veranschaulicht die Visuelle Analog Skala für Rückenschmerzen. Mittelwert und Standardabweichung sind zu jedem Untersuchungszeitpunkt angegeben. Vergleicht man beide Gruppen (Prothese vs. Fusion), zeigt sich kein statistisch signifikanter Unterschied ( $p > 0,05$ ) in der Schmerzurückbildung zu jedem Untersuchungszeitpunkt. Zu sehen ist weiterhin eine signifikante Schmerzurückbildung in beiden Gruppen nach der Operation.

Tab. 4: Ergebnisse der ODI bei Prothesegruppe (P) und Fusionsgruppe (F)

ODI - Oswestry Disability Index

	preoperativ		6 Wo. postop.		3 Mo. postop.		6 Mo. postop.		12 Mo. postop	
	P	F	P	F	P	F	P	F	P	F
ODI	0,42	0,36	0,18	0,26	0,17	0,24	0,12	0,19	0,11	0,18
ODI (STD)	0,13	0,15	0,10	0,09	0,08	0,07	0,08	0,08	0,06	0,09

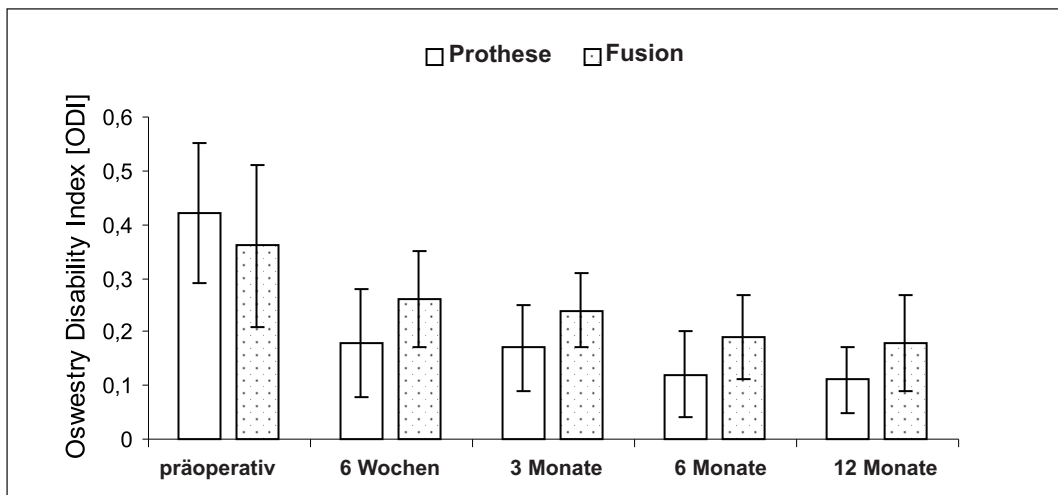


Abb.35:  
ODI für Prothesengruppen und Fusionsgruppe

### 4.3 Komplikationen

Häufigkeit postoperativer Komplikationen nach lumbaler Bandscheibenprothese sowie nach Fusionsoperation wie sie in unserer Studie auftraten:

**Tab. 5: Komplikationen**

	<b>Prothese (P) n = 13</b>	<b>Fusion (F) n = 11</b>
Venenverletzungen	0 (0,0 )	0 (0,0 )
retrograde Ejakulation	0 (0,0 )	0 (0,0 )
Ileus	0 (0,0 )	0 (0,0 )
perioperative Venenthrombose	0 (0,0 )	0 (0,0 )
Blutverlust > 1500 mL	0 (0,0 )	0 (0,0 )
Narbenbruch	0 (0,0 )	0 (0,0 )
epidurale Hämatome	0 (0,0 )	0 (0,0 )
Duraverletzungen	0 (0,0 )	0 (0,0 )
tiefe Venenthrombose	1 (7,6 %)	0 (0,0 )
arterielle Thrombose	0 (0,0 )	0 (0,0 )
oberflächliche Wundinfektionen	0 (0,0 )	0 (0,0 )
brennender Beinschmerz oder Dysästhesie	0 (0,0 )	0 (0,0 )
motorische Defizite	0 (0,0 )	0 (0,0 )
Nervenverletzungen	0 (0,0 )	0 (0,0 )
sensible Defizite	0 (0,0 )	0 (0,0 )
Pseudarthrose	0 (0,0 )	0 (0,0 )

Außer einer Beinvenenthrombose in der Prothesengruppe traten keine Komplikationen auf.



## 5. Diskussion

Indikationen zum Einsatz von lumbalen Bandscheibenprothesen sind degenerative Instabilitäten Grad I nach Meyerding, Osteochondrose sowie medianer Diskusprolaps. Lumbale Bandscheibenprothesen sind eine anerkannte Behandlungsmethode bei chronischen Rückenschmerzen, die durch degenerative Bandscheibenerkrankungen hervorgerufen werden. Seit Fernströms erstem Bericht über den Bandscheibenersatz im Jahre 1966 gab es viele Entwicklungsversuche und Anwendungen künstlicher Bandscheiben. Alle diese verschiedenen Implantate wurden entwickelt, um die segmentale Bewegung zu erhalten.

Biomechanische Untersuchungen an Kadavern konnten die Beweglichkeit dieser Implantate nachweisen (Kanayama M. et al., Spine 1996). Allerdings können diese Messungen nicht ohne Weiteres auf Menschen übertragen werden, da die stabilisierende paravertebrale Muskulatur und der Bandapparat nicht berücksichtigt wurden (Harada M. et al., Spine 2000 Wilke H. J., et al., Spine 2001). Daher sind In-vivo-Studien zur Vermessung der physiologischen Beweglichkeit unverzichtbar (Wilke HJ, et al., Spine 2003; Natarajan R.N. et al., Spine. 2004).

Verschiedene Studien konnten zeigen, dass die lumbalen Bandscheibenprothesen die Beweglichkeit aufrecht erhalten können (Mayer H.M. et al., 2002; Puttlitz C.M. et al., Spine 2004). Die Beweglichkeit von Bandscheibenprothesen wurden anhand von Funktionsaufnahmen ermittelt. Diese unterliegen jedoch großer Ungenauigkeit. (Nattrass C.L., et al., 1999).

Ensink et al. konnten zeigen, dass der Bewegungsumfang sogar an einem Tag signifikant variieren kann (Ensink F.B. et al., 1996). Andere haben wenig Zuverlässigkeit in den Cobb-Winkel-Messungen (interobserver und intraobserver) gezeigt, aus denen das Spektrum der Bewegung in der Regel berechnet wird (Nattrass C.L. et al., 1999; Ensink F.B. et al., 1996; Beauchamp M. et al., Spine 1993; Reitman C.A. et al., Spine 2004; Shea K.G. et al., Spine 1998; Zmurko M.G., et al., 2003). Dahingegen zeigt die RSA eine hohe Genauigkeit und eignet sich zur Ermittlung vom Bewegungsumfang. Innerhalb der RSA konnten wir zeigen, dass Aktiv-L-Prothesen die segmentale Beweglichkeit und physiologische Kinematik des Rückenmarks zumindest für ein Jahr nach der Operation erhalten. Die Ergebnisse unserer Studie bestätigen die Ergebnisse mehrerer Studien, die die protektive Rolle des totalen Bandscheibenersatzes gezeigt haben (G.G. S.W. et al., Spine. 1986; Park P. et al., Spine 2004; Goel V.K. et al., 2005; Guyer R.D. et al., Spine J 2004).

Hier wurde nicht nur die Erhaltung der segmentalen Beweglichkeit festgestellt, sondern auch die Verringerung der Anschlussdegeneration (Robertson J. T. et al, 2005). Ein Jahr nach Implantation der Prothesen konnten keine Komplikationen wie Lockerung, Verkalkung und knöcherner Durchbau in unserem Patientenkollektiv festgestellt werden. Allerdings ist die Nachuntersuchungsdauer von einem Jahr relativ kurz um endgültige Rückschlüsse ziehen zu können. Deswegen ist eine längere Kontrolle über mehrerer Jahre notwendig. Dadurch ließen sich sicherlich Schlüsse zur Reduktion der Translation ziehen, allerdings muss dazu der Nachuntersuchungszeitraum dieser Studie wesentlich ausgeweitet werden.

### **5.1 Vor- und Nachteile der Studie**

Bei dieser Studie handelt es sich um eine prospektive, randomisierte und kontrollierte In-vivo-Studie: Die RSA wurde zur Beurteilung der Beweglichkeit der mittels Aktiv-L-Prothesen behandelten Patienten genutzt. Die Erhaltung der segmentalen Beweglichkeit mittels Bandscheibenprothese ist zur Verringerung der Degeneration der angrenzenden Wirbel durch Minderung der inneren Spannungen in den angrenzenden Bereichen gedacht (G.G. S.W. et al., Spine. 1986; Park P. et al., Spine 2004; Goel V.K. et al., 2005; Guyer R.D. et al., Spine J 2004). Unsere Studie lässt keine Rückschlüsse über die Mobilität der angrenzenden Segmente zu, da die Tantalmarker von uns nicht in die angrenzenden gesunden Segmente implantiert wurden. Dies kann in weiteren RSA-Studien durch zusätzliche Implantation von Tantalmarker auch in die angrenzenden gesunden Segment untersucht werden. Außerdem ist eine längere Beobachtungszeit notwendig um langfristige Ergebnisse zur Bandscheibenprothese zu erhalten und das Ausmaß der Degeneration abschätzen zu können.

### **5.2 Vorausgehende Erfahrungen mit künstlichem Bandscheibenersatz**

Die Ergebnisse der aktuellen Studie unterstützen die Ergebnisse einiger in vitro- und in vivo-Untersuchungen ( Kanayama M. et al., Spine 1996; Harada M. et al. Spine 2000; Wilke H.J. et al., Spine 2001; Tropiano P. et al., 2003; Natarajan R.N. et al., Spine. 2004; Wilke H.J. et al., Spine 2003; Huang R.C. et al., 2003; Zigler J.E., Spine 2003; Guyer R.D., Spine J 2004). Wilke et al. (Wilke HJ, et al., Spine 2003) konnten zeigen, dass die großen Diskrepanzen, die zwischen in vitro- und in vivo-Bedingungen existieren, wahrscheinlich auf die mitwirkenden Muskelkräfte nach Entfernung der Bandscheibe und dem Einsetzen des Implantates zurückzuführen sind.

Darüber hinaus haben viele der letzten Studien gezeigt, dass es durch den totalen Bandscheibenersatz möglich ist, die Mobilität im Bewegungssegment wieder herzustellen (Huang R.C. et al., 2003; Zigler J.E., Spine 2003; Guyer R.D., Spine J 2004).

Die aktuelle Studie ist die erste RSA-Studie, die die segmentalen Bewegungen der Lendenwirbelsäule mit implantierten Bandscheibenprothesen untersucht. Der Vorteil des totalen Bandscheibenersatzes gegenüber Fusion ist die Aufrechterhaltung der Bewegung, die auch in biomechanischen Studien festgestellt werden konnten.

In dieser Studie setzten wir die RSA-Methoden ein, um die Bewegungen der lumbalen Segmente, die mittels TDR oder Fusion behandelt wurden, zu vergleichen. Unsere Ergebnisse zeigen deutlich, dass TDR v. a. in der Flexion und Extension die segmentalen Bewegungsprofile wiederherstellt (Huang R.C., et al., 2003; Zigler J.E., Spine 2003; Guyer R.D., Spine J 2004).

### 5.3 Bandscheibenprothese im Verlauf (Langzeitergebnisse) und Komplikationsrate

Eine Auswahl klinischer Ergebnisse zur lumbalen Bandscheibenendoprothese in der Literatur sind in Tab. 6 und 7 zusammengefasst.

**Tab. 6:**

Studie (Evidenzgrad)	Jahr	n	Follow - up (Monate)	Erfolgsrate	Prothesenspezifische Komplikationen
Griffith et al.	1994	139	12	65 %	4,3 %
Cinotti et al.	1996	56	38	63 %	26 %
Lemaire	1997	105	51	79 %	2,9 %
Büttner-Janzen et al.	1998	91	72	85 %	< 10 %
Bertagnoli et al.	2002	108	3–48	90,8 %	Keine K

Die Erfolgsrate wird mit 65 % bis 90 % angegeben, die Komplikationsrate mit 0 % bis 10 %.

Häufigkeit der Komplikationen nach lumbaler Bandscheibenprothese sowie nach Fusionsoperation wie sie in der Literatur angegeben werden:

**Tab. 7: Komplikationen**

	<b>Prothese (P) n = 205</b>	<b>Fusion (F) n = 99</b>
Venenverletzungen	9 (4,4)	2 (2,0)
retrograde Ejakulation	3 (3,3)	3 (5,5)
Ileus	2 (1,0)	1 (1,0)
perioperative Venenthrombose	2 (1,0)	0 (0,0)
Blutverlust > 1500 mL	1 (0,5)	2 (2,0)
Narbenbruch	1 (0,5)	2 (2,0)
epidurale Hämatome	1 (0,5)	0 (0,0)
Duraverletzungen	1 (0,5)	0 (0,0)
tiefe Venenthrombose	0 (0,0)	0 (0,0)
arterielle Thrombose	0 (0,0)	0 (0,0)
oberflächliche Wundinfektionen	13 (6,3)	2 (2,0)
brennender Beinschmerz oder Dysästhesie	5 (2,4)	3 (3,0)
motorische Defizite	4 (2,0)	1 (1,0)
Nervenverletzungen	1 (0,5)	0 (0,0)
sensible Defizite	20 (9,8)	8 (8,1)
Pseudarthrose	–	9 (9,1)

(Blumenthal S, McAfee PC et al.; Spine 2005)  
(Zigler J.E.; Spine J. 2004; 4: 260-7)

## 6. Schlussfolgerung

Der Bandscheibenersatz mittels einer lumbalen Bandscheibenprothese (Aktiv-L; Aesculap AG, Am Aesculapplatz, 78532 Tuttlingen, Deutschland) erhält die segmentale Beweglichkeit während eines Jahres nach der Operation.

Die lumbale Versteifung mittels Xia II führt zu solider Fusion. Für diesen relativ begrenzten Zeitraum von einem Jahr unterstützen unsere Ergebnisse das Ziel der Bandscheibenprothesen die segmentale Beweglichkeit zu erhalten.

Die mit einer Bandscheibenprothese versorgten Patienten zeigten im Vergleich zu einer Fusionsoperation signifikant weniger Schmerzen (VAS) und weniger Einschränkungen (ODI) während eines Untersuchungszeitraumes von einem Jahr.

## 7. Literaturverzeichnis

- 1 Abramovitz J. N., Neff S. R. (1991) Lumbar disc surgery: Results of the Prospective Lumbar Discectomy Study of the Joint Section on Disorders of the Spine and Peripheral Nerves of the American Association of Neurological Surgeons and the Congress of Neurological Surgeons. *Neurosurgery* 29: 301-307; discussion 307-308.
- 2 Aebi Max; Berlemann Ulrich et al., Hirslanden, aktuelle Medizin, Beilage zu Nr. 28 / Juni 2008
- 3 Ahn U. M., Ahn N. U., Buchowski J. M., Garrett E. S., Sieber A. N., Kostuik, J. P. (2000) Cauda equina syndrome secondary to lumbar disc herniation. A meta-analysis of surgical outcomes. *Spine* 25 (12): 1515-1522.
- 4 Arbeitsgemeinschaft der Wissenschaftlichen Medizinischen Fachgesellschaften (AWMF), Deutsche Gesellschaft für Neurochirurgie (1999) Degenerative lumbale Nervenwurzelkompression. [www.leitlinien.net](http://www.leitlinien.net) / [www.awmf-online.de](http://www.awmf-online.de) (008/004).
- 5 Aubauer, H.-R. (1989) Der lumbale Bandscheibenvorfall - Rehabilitation und ambulante Versorgung. *Krankengymnastik* 41 Nr. 6: 547-548.
- 6 Beauchamp M., Labelle H., Grimard G. et al. Diurnal variation of Cobb angle measurement in adolescent idiopathic scoliosis. *Spine* 1993;18:1581-3.
- 7 Bell G. R., Rothman R. H. (1984) The conservative treatment of sciatica. *Spine* 9: 54-56.
- 8 Benini A.: Lumbale segmentale Instabilität, Wirbelkanalstenose, Bandscheibenvorfall. Pathophysiologische, klinische und chirurgische Aspekte. In: Benini A., Magerl F. (1991) Die degenerative Instabilität der Lendenwirbelsäule: Ursachen, Symptome, Diagnostik, Therapie. Huber Verlag, Göttingen, Toronto: 44-72.
- 9 Biehl G., Peters G. (1971) Behandlungsergebnisse bei 450 Bandscheibenoperationen. *Zeitschrift für Orthopädie und ihre Grenzgebiete* 109: 836-847.

- 10 Blumenthal S., McAfee P.C., Guyer R.D. et al.: A prospective, randomised multicentre food & drug administration investigational device exemption study of lumbar total disc replacement with the Charite artificial disc versus lumbar fusion. Part I: evaluation of clinical outcomes. *Spine* 2005; 30: 1565-75.
- 11 Boden S.D., Balderston R.A., Heller J.G. et al. An AOA critical issue. Disc replacements: This time will we really cure low-back and neck pain? *J Bone Joint Surg Am* 2004; 86-A:411-22.
- 12 Boden, S. D. (1998) Herniated lumbar discs: To cut or not to cut ...? The American Academy of Orthopaedic Surgeons Instructional Course Lectures 301: 1-12.
- 13 Büttner-Janzen K., Hommel H., Shelokov A.P., Ahrens J.E., Zeegers W., Lemaire J.P.: Langzeiterfahrungen mit der Link® – Zwischenwirbelendoprothese „SB-Charite“. Sonderdruck aus *Therapie des Bandscheibenvorfalles* 1998; 54-9.
- 14 Cassidy J., Young M., Kirkaldy-Willis W. (1988) A study of the effects of bipedism on the lumbosacral spine of the rat. *Spine* 13 (3): 301-308.
- 15 Christensen F.B., Hansen E.S., Eiskjaer S.P. et al. Circumferential lumbar spinal fusion with Brantigan cage versus posterolateral fusion with titanium Cotrel-Dubousset instrumentation: a prospective, randomized clinical study of 146 patients. *Spine* 2002; 27:2674-83.
- 16 Cinotti G., David T., Postacchini F. Results of disc prosthesis after a minimum follow-up period of 2 years. *Spine*. 1996 Apr 15;21(8):995-1000
- 17 Cunningham B.W., Dmitriev A.E., Hu N, McAfee PC. General principles of total disc replacement arthroplasty: seventeen cases in a nonhuman primate model. *Spine*. 2003 Oct 15;28(20):S118-24.
- 18 David T.J. Lumbar disc prosthesis: five year follow-up study on 66 patients. *J Bone Joint Surg (Br)*. 1999; 81:252.
- 19 David T.: Revision of a Charite artificial disc 9.5 years in vivo to a new Charite artificial disc: a case report and explant analysis. *Eur Spine J* 2005; 14:507-11

- 20 Debrunner H. U., Hepp W. R. (1994) Orthopädisches Diagnostikum. 6. neubearbeitete und erweiterte Auflage, Georg Thieme Verlag, Stuttgart, New York.
- 21 De Divitiis E., Cappabianca P. (2002) Lumbar discectomy with preservation of the ligamentum flavum. *Surg Neurol* 57 (1): 13-14.
- 22 Deyo R. A., Battie M., Beurskens A. J. H. M., Bombardier C., Croft P., Koes B., Malmivaara A., Roland M., von Korff M., Waddell G. (1998) Outcome measures for low back pain research. A proposal for standardized use. *Spine* 23 (18): 2003-2013.
- 23 Deyo R. A., Cherkin D. C., Loeser J. D. et al. Morbidity and mortality in association with operations on the lumbar spine. The influence of age, diagnosis, and procedure. *J Bone Joint Surg Am* 1992; 74:536-43.
- 24 Deyo R. A., Ciol M. A., Cherkin D.C. et al. Lumbar spinal fusion. A cohort study of complications, reoperations, and resource use in the Medicare population. *Spine* 1993; 18:1463-70.
- 25 Deyo, R. A., Weinstein, J. N. (2001) Low back pain. *NEJM* 344 (5): 363-370.
- 26 Donceel P., Du-Bois M. (1998) Fitness for work after surgery for lumbar disc herniation : a retrospective study. *The European Spine Journal* 7: 29-35.
- 27 Donceel P., Du Bois M., Lahaye D. (1999) Return to work after surgery for lumbar disc herniation. A rehabilitation-oriented approach in insurance medicine. *Spine* 24: 872-876.
- 28 Dooris A.P., Goel V.K., Grosland N.M., Gilbertson L.G., Wilder D.G. Load-sharing between anterior and posterior elements in a lumbar motion segment implanted with an artificial disc. *Spine*. 2001 Mar 15; 26(6):E122-9.
- 29 Dvorak J., Gauchat M.-H., Valach L. (1988) The outcome of surgery for lumbar disc herniation. I. A 4-17 years' follow-up with emphasis on somatic aspects. *Spine* 13: 1418-1422.
- 30 Ebersold M. J., Ouast L. M., Bianco A. J. (1987) Results of lumbar discectomy in the pediatric patient. *J Neurosurg* 67: 643-647.



- 31 Ensink F.B., Saur P.M., Frese K. et al. Lumbar range of motion: Influence of time of day and individual factors on measurements. *Spine* 1996; 21:1339-43
- 32 Errico Th. J., Fardon D. F., Lowell T. D. (1995) Contemporary concepts in spine care: Open discectomy as treatment for herniated nucleus pulposus of the lumbar spine. *Spine* 20: 1829-1833.
- 33 Eysel P., Rompe J.-D., Schoenmayr R., Zoellner J. (1999) Biomechanical behaviour of a prosthetic lumbar nucleus. *Acta Neurochirurgica (Wien)* 141: 1083-1087.
- 34 Fairbank J. C. T., Couper J., Davis J. B., O'Brian J. P. (1980) The Oswestry Low Back Pain Questionnaire. *Physiotherapy* 66: 271 - 273.
- 35 Fernström U. Arthroplasty with intercorporeal endoprosthesis in herniated disc and painful disc. *Acta Chir Scand.* 1966;355:154-159.
- 36 Forrester D. M., Brown J. C., Nesson J. W. (1984) Gelenkerkrankungen im Röntgenbild. Georg Thieme Verlag Stuttgart, New York.
- 37 Freeman B.J.C, Davenport J.: Total disc replacement in lumbar spine: a systematic review of the literature. *Eur Spine J* 2006; 15:439-47.
- 38 Frick H., Leonhardt H. and Starck D. Wirbelsäule. Allgemeine Anatomie, Spezielle Anatomie I. Stuttgart, Thieme Verlag: 1992 454-479.
- 39 Fritzell P., Hagg O., Wessberg P. et al. Chronic low back pain and fusion: a comparison of three surgical techniques: a prospective multicenter randomized study from the Swedish lumbar spine study group. *Spine* 2002; 27:1131-41.
- 40 Frymoyer J. W., Pope M. H., Clements J. H., Wilder D. G., MacPherson, B. and Ashikaga, T. "Risk factors in low-back pain. An epidemiological survey." *J Bone Joint Surg (Am)* 1983;65: 213-8.
- 41 Galanski, M., Prokop, M. (1998) Ganzkörper-Computertomographie. Georg Thieme Verlag Stuttgart, New York.
- 42 Gangi A., Dietemann J.L., Mortazavi R., Pflieger D., Kauff C., Roy C.: "CT-guided interventional procedures for pain management in the lumbosacral spine." *Radiographics.* 1998; 18: 621-33).

- 43 G.G. S.W., Langrana N.A., Lee C Biomechanics of lumbosacral spinal fusion in combined compression-torsion loads. *Spine*. 1986 Nov; 11(9):937-41.
- 44 Gangi A., Dietemann J.L., Mortazavi R., Pflieger D., Kauff C., Roy C.: "CT-guided interventional procedures for pain management in the lumbosacral spine." *Radiographics*. 1998; 18: 621-33
- 45 Goel V.K., Vishnubhotla S., Patel T. et al. Load vs displacement control testing protocols for evaluating artificial disc mechanics. Paper presented at: 51st Annual Meeting of the Orthopaedic Research Society; February 20-23, 2005; Washington, DC.
- 46 Goulet J.A., Senunas L.E., DeSilva G.L. et al. Autogenous iliac crest bone graft. Complications and functional assessment. *Clin Orthop* 1997; 76-81.
- 47 Greenspan A. (1990) *Skelettradiologie: Orthopädie, Traumatologie, Rheumatologie, Onkologie*. VCH Verlagsgesellschaft mbH Weinheim
- 48 Griffith S.L., Shelokov A.P., Buttner-Janzen K. et al.: A multi-centre retrospective study of the clinical results of the link SB Charite intervertebral prosthesis. *Spine* 1994; 19: 1842-9.
- 49 Guyer R.D., McAfee P.C., Hochschuler S.H. et al. Prospective randomized study of the Charite artificial disc: Data from two investigational centers. *Spine J* 2004; 4:252S-9S.
- 50 Hannibal M., Thomas D.J., Low J., Hsu K.Y., Zucherman J. ProDisc-L total disc replacement: a comparison of 1-level versus 2-level arthroplasty patients with a minimum 2-year follow-up. *Spine*. 2007 Oct 1; 32(21):2322-6.
- 51 Harada M., Abumi K., Ito M. et al. Cineradiographic motion analysis of normal lumbar spine during forward and backward flexion. *Spine* 2000; 25: 1932-7. performed operations. *Z. Orthop Hirte Grange*. 2002; 140:485-491.
- 52 Hop C., Hecht H., Basket C. Disc replacement with the SB Charité end prosthesis – experience, preliminary results and comments after 35 prospectively

- 53 Huang R.C., Girardi F.P., Cammisa F.P. Jr. et al. Long-term flexion-extension range of motion of the prodisc total disc replacement. *J Spinal Disord Tech* 2003;16:435-40.
- 54 Huang R.C., Girardi F.P., Cammisa F.P. et al.: Correlation between range of motion and outcome after lumbar total disc replacement: 8.6-year follow-up. *Spine* 2005; 30: 1407-11.
- 55 Jackson R.K., Boston D.A., Edge A.J. Lateral mass fusion. A prospective study of a consecutive series with long-term follow-up. *Spine*. 1985 Nov; 10(9):828
- 56 Johnsson R., Selvik G, Stromqvist B. et al. Mobility of the lower lumbar spine after posterolateral fusion determined by roentgen stereophotogrammetric analysis. *Spine* 1990; 15:347-50.
- 57 Kanayama M., Abumi K., Kaneda K. et al. Phase lag of the intersegmental motion in flexion-extension of the lumbar and lumbosacral spine. An in vivo study. *Spine* 1996; 21:1416-22.
- 58 Kankaanpää M., Taimela S., Airaksinen O., Hänninen O. (1999) The efficacy of active rehabilitation in chronic low-back pain. *Spine* 24: 1034-1042.
- 59 Kelsey J., White A. A. (1980) Epidemiology and impact of low-back pain. *Spine* 5 (2): 133.
- 60 Kiviluoto O., Santavirta S., Salenius P, Morri P, Pylkkänen P. Postero-lateral spine fusion. A 1-4-year follow-up of 80 consecutive patients *Acta Orthop Scand*. 1985 Apr; 56(2):152-4.
- 61 Krämer J., Kolditz D., Godwin R. (1985) Water and electrolyte content of human intervertebral discs under variable load. *Spine* 10:69-71.
- 62 Krämer J. (1997) Bandscheibenbedingte Erkrankungen: Ursachen, Diagnose, Behandlung, Vorbeugung, Begutachtung. 5. Auflage, Georg Thieme Verlag, Stuttgart.
- 63 Krayenbühl H. (1950) Über lumbale und zervikale Diskushernien. *Documenta rheumatologica*, Bd. I. Geigy, Basel.
- 64 Kumar M.N., Jacquot F., Hall H. Long-term follow-up of functional outcomes and radiographic changes at adjacent levels following lumbar spine fusion for degenerative disc disease. *Eur Spine J* 2001; 10:309-13.

- 65 Lehmann T.R., Spratt K.F., Tozzi J.E. et al. Long-term follow-up of lower lumbar fusion patients. *Spine* 1987; 12:97-104.
- 66 Marnay T. ProDisc. The 7-11 Year Clinical Experience. New York, NY: Spine Solutions, Inc; 2000. Dec; 4(6 Suppl):260S-267S.
- 67 Mayer H.M., Wiechert K., Korge A., Qose I (2002) Minimally invasive total disc replacement: surgical technique and preliminary clinical results. *Eur Spine J* 11(Suppl 2):S124-S130
- 68 Moll K. J., Moll M., Kurzlehrbuch Anatomie, 16. Auflage, September 2000
- 69 Moreau, Computergesteuerte Facetteninfiltration, Aachen 2006
- 70 Nabhan A., Ahlhelm F., Pitzen T., Steudel W.I., Jung J., Shariat K., Steimer O., Bachelier F., Pape D. Disc replacement using Pro-Disc C versus fusion: a prospective randomised and controlled radiographic and clinical study.
- 71 Nabhan A., Ahlhelm F., Shariat K., Pitzen T., Steimer O., Steudel W.I., Pape D. The ProDisc-C prosthesis: clinical and radiological experience 1 year after surgery. *Spine*. 2007 Aug 15; 32(18):1935-41.
- 72 Natarajan RN, Williams JR, Andersson GB. Recent advances in analytical modeling of lumbar disc degeneration. *Spine*. 2004 Dec 1; 29(23):2733-41
- 73 Nattrass CL, Nitschke JE, Disler PB, et al. Lumbar spine range of motion as a measure of physical and functional impairment: An investigation of validity. *Clin Rehabil* 1999; 13:211-8.
- 74 Netter, F. H. (2001) Netters Orthopädie. Georg Thieme Verlag Stuttgart, New York.
- 75 O'Beirne J., O'Neill D., Gallagher J., Williams D.H. Spinal fusion for back pain: a clinical and radiological review. *J Spinal Disord*. 1992 Mar; 5(1):32-38. Review.
- 76 Oestmann, J. W. (2002) Radiologie. Ein fallorientiertes Lehrbuch. Georg Thieme Verlag Stuttgart, New York.
- 77 Pape D., Adam F., Fritsch E et al. Primary lumbosacral stability after open posterior and endoscopic anterior fusion with interbody implants: a roentgen stereophotogrammetric analysis. *Spine* 2000; 25:2514-8.

- 78 Park P, Garton H.J., Gala V.C. et al. Adjacent segment disease after lumbar or lumbosacral fusion: Review of the literature. *Spine* 2004; 29:1938-44.
- 79 Puttlitz C.M., Rousseau M.A., Xu ZBS et al. Intervertebral disc replacement maintains cervical spine kinetics. *Spine* 2004; 29:2809
- 80 Pulido-Rivas P, Sola R.G. et al. Lumbar spinal surgery in elderly patients 2004 Sep 16-30; 39(6):501-7
- 81 Putz R. Funktionelle Anatomie der Wirbelgelenke In: Doerr W., Leonhardt H. (Hrsg.) Normale und pathologische Anatomie, Bd. 43 Thieme Verlag, Stuttgart (1985)
- 82 Quinnell R.C., Stockdale H.R. Some experimental observations of the influence of a single lumbar floating fusion on the remaining lumbar spine. *Spine*. 1981 May-Jun; 6(3):263-7.
- 83 Ray, C. D.: Lumbar interbody threaded prostheses. In: Brock M., Mayer H. M., Weigel K. (1991) *The Artificial Disc*. Springer Verlag, Berlin: 53-67.
- 84 Ray C. D., Schönmayr R., Kavanagh S. A., Assell R. (1999) Prosthetic disc nucleus implants. *Rivista di Neuroradiologia* 12:157-162.
- 85 Reitman C.A., Mauro K.M., Nguyen L., et al. Intervertebral motion between flexion and extension in asymptomatic individuals. *Spine* 2004; 29:2832-43.
- 86 Robertson J.T. et al, Assessment of adjacent segment disease in patients treated with cervical fusion or arthroplasty: a prospective 2-year study, 2005
- 87 Robertson P, Wray A. Natural history of posterior iliac crest bone graft donation for spinal surgery. *Spine* 2001; 26:1473-6.
- 88 Saal J. A., Saal, J. S. (1989) Nonoperative treatment of herniated Lumbar intervertebral disc with radiculopathy: An outcome study. *Spine* 15:431-437.
- 89 Scale D., Zichner L. (1994) Spontanverlauf beim lumbalen Bandscheibenvorfall. *Orthopäde* 23: 236-242.
- 90 Scholten P.J., Veldhuizen A.G. The bending stiffness of the trunk. *Spine*. 1986 Jun; 11(5):463-7

- 91 Selvik G., Alberius P., Aronson A.S. A roentgen stereophotogrammetric system: construction, calibration and technical accuracy. *Acta Radiol Diagn (Stockh)* 1983; 24:343-52.
- 92 Shea K.G., Stevens P.M., Nelson M., et al. A comparison of manual versus computer-assisted radiographic measurement. Intraobserver measurement variability for Cobb angles. *Spine* 1998;23:551-5.
- 93 Schmorl G., Junghans H. (1968) *Die gesunde und die kranke Wirbelsäule in Röntgenbild und Klinik*. 5. Auflage, Thieme Verlag, Stuttgart
- 94 Shono Y., Kaneda K., Abumi K., McAfee P.C, Cunningham B.W. Stability of posterior spinal instrumentation and its effects on adjacent motion segments in the lumbosacral spine. *Spine*. 1998 Jul 15; 23(14):1550-8.
- 95 Thurn P., Bücheler E., Lackner K. J., Thelen M. (1998) *Einführung in die radiologische Diagnostik*. 10., völlig neubearbeitete Auflage. Georg Thieme Verlag Stuttgart, New York.
- 96 Torgerson W.R., Dotter W.E. Comparative roentgenographic study of the asymptomatic and symptomatic lumbar spine. *J Bone Joint Surg Am*. 1976 Sep; 58(6):850-3
- 97 Tropiano P., Huang R.C., Girardi F.P. et al. Lumbar disc replacement: Preliminary results with ProDisc II after a minimum follow-up period of 1 year. *J Spinal Disord Tech* 2003; 16:362-8; 87: 490-6.
- 98 Undeutsch K., Küpper R. and Löwenthal I. "Arbeitsmedizinische Untersuchungen über Ladearbeiten auf einem Großflughafen." *Int Arch Occup Environ Health* 1982 50: 59-75.
- 99 Vroomen P., de Krom M., Wilmink J. T., Kester A., Knottnerus J. A. (1999) Lack of effectiveness of bed rest for sciatica. *The New England Journal of Medicine* 340 (6): 418-423.
- 100 Waddell G., McIntosh A., Hutchinson A., Feder G., Lewis M. (1999) *Low back pain evidence review* London: Royal College of General Practitioners.
- 101 Weber H. (1983) Lumbar disc herniation. A controlled, prospective study with ten years of observation. *Spine* 8: 131-140.

- 102 Weber H., Holme I., Amlie E. (1993) The natural course of acute sciatica with nerve root symptoms in a double-blind placebo controlled trial evaluating the efficacy of piroxicam. *Spine* 18 (11): 1433-1438.
- 103 Weinhoffer S.L., Guyer R.D., Herbert M., Griffith S.L. Intradiscal pressure measurements above an instrumented fusion. A cadaveric study. *Spine*. 1995 Mar 1; 20(5):526-31
- 104 Wilke H.J., Rohlmann A., Neller S. et al. Is it possible to simulate physiologic loading conditions by applying pure moments? A comparison of in vivo and in vitro load components in an internal fixator. *Spine* 2001; 26:636-42.
- 105 Wilke H.J., Rohlmann A., Neller S. et al. ISSLS prize winner: A novel approach to determine trunk muscle forces during flexion and extension: A comparison of data from an in vitro experiment and in vivo measurements. *Spine* 2003; 28:2585-93.
- 106 Witt A. N., Rettig H., Schlegel K. F. (1982) *Orthopädie in Praxis und Klinik*. 2. neubearbeitete Auflage, Bd. V, Teil 2 Spezielle Orthopädie. Georg Thieme Verlag Stuttgart.
- 107 Yamamoto I., Panjabi M.M., Crisco T, Oxland T. Three-dimensional movements of the whole lumbar spine and lumbosacral joint. *Spine*. 1989 Nov; 14(11):1256-60
- 108 Zeegers W.S., Bohnen L.M., Laaper M., Verhaegen M.J. (1999) Artificial disc replacement with the modular type SB Charite III: 2-year results in 50 prospectively studied patients. *Eur Spine J* 8:210-217
- 109 Zhou S.H., McCarthy I.D., McGregor A.H., Coombs R.R., Hughes S.P.; Geometrical dimensions of the lower lumbar vertebrae-analysis of data from digitised CT images, *Spine* 2000 Jun; 9(3):242-8.
- 110 Zigler J.E. Clinical results with ProDisc: European experience and U.S. investigation device exemption study. *Spine* 2003 ;28:S163-6.
- 111 Zigler J.E. Lumbar spine arthroplasty using the ProDisc II. *Spine J*. 2004 Nov.
- 112 Zmurko M.G., Mooney J.F. III, Podeszwa D.A., et al. Inter- and intraobserver variance of Cobb angle measurements with digital radiographs. *J Surg Orthop Adv* 2003; 12:208-13.

## Anhang 1: Oswestry-Fragebogen

### Frage 1: Schmerzintensität

- Der Schmerz kommt und geht und ist sehr gering.
- Der Schmerz ist gering und ändert sich wenig.
- Der Schmerz kommt und geht und ist mäßig.
- Der Schmerz ist mäßig und ändert sich wenig.
- Der Schmerz kommt und geht und ist heftig.
- Der Schmerz ist heftig und ändert sich wenig.

### Frage 2: Selbstversorgung

- Normalerweise kann ich ohne zusätzliche Schmerzen für mich sorgen.
- Normalerweise kann ich für mich selbst sorgen, aber dies bereitet mir zusätzliche Schmerzen.
- Es ist schmerzhaft, für mich selbst zu sorgen und ich bin dabei langsam und vorsichtig.
- Ich brauche etwas Hilfe, kann aber größtenteils selbst für mich sorgen.
- Ich brauche bei den meisten Dingen der Selbstversorgung täglich Hilfe.
- Ich ziehe mich nicht an, wasche mich mit Mühe und bleibe im Bett.



### Frage 3: Heben

- Ich kann schwere Dinge ohne zusätzliche Schmerzen heben.
- Ich kann schwere Dinge heben, aber es bereitet mir zusätzliche Schmerzen.
- Schmerzen hindern mich daran, schwere Dinge vom Boden aufzuheben, aber wenn sie günstig platziert sind (z. B. auf dem Tisch) kann ich sie heben.
- Schmerzen hindern mich daran, schwere Dinge aufzuheben, aber leichte bis mittelschwere Dinge kann ich heben, wenn sie günstig platziert sind.
- Ich kann nur sehr leichte Dinge heben.
- Ich kann gar nichts heben oder tragen.

### Frage 4: Gehen

- Schmerzen hindern mich nicht daran beliebige Strecken zu gehen.
- Schmerzen hindern mich daran weiter als 1.6 km zu gehen.
- Schmerzen hindern mich daran weiter als 800 m zu gehen.
- Schmerzen hindern mich daran weiter als 400 m zu gehen.
- Ich kann nur mit einem Stock oder Krücken gehen.
- Ich bin die meiste Zeit im Bett und muss mich zur Toilette schleppen.

### Frage 5: Sitzen

- Ich kann auf jedem Stuhl sitzen so lange ich will.
- Ich kann nur in meinem bevorzugten Stuhl so lange sitzen wie ich will.
- Schmerz hindert mich daran länger als 1 Stunde zu sitzen.
- Schmerz hindert mich daran länger als 30 Minuten zu sitzen.
- Schmerz hindert mich daran länger als 10 Minuten zu sitzen.
- Schmerz hindert mich daran überhaupt zu sitzen.

### Frage 6: Stehen

- Ich kann ohne zusätzliche Schmerzen so lange stehen, wie ich will.
- Ich kann so lange stehen, wie ich will. aber es tut mir weh.
- Schmerz hindert mich daran. länger als 1 Stunde zu stehen.
- Schmerz hindert mich daran. länger als 30 Minuten zu stehen.
- Schmerz hindert mich daran. länger als 10 Minuten zu stehen.
- Schmerz hindert mich daran. überhaupt zu stehen.

### Frage 7: Schlafen

- Schmerz hindert mich nicht daran gut zu schlafen.
- Ich kann nur mit Schlaftabletten gut schlafen.
- Selbst wenn ich Schlaftabletten nehme schlafe ich weniger als 6 Stunden.
- Selbst wenn ich Schlaftabletten nehme schlafe ich weniger als 4 Stunden.
- Selbst wenn ich Schlaftabletten nehme schlafe ich weniger als 2 Stunden.
- Schmerz hindert mich daran überhaupt zu schlafen.

### Frage 8: Soziales Leben

- Mein soziales Leben ist normal und bereitet mir keine zusätzlichen Schmerzen.
- Mein soziales Leben ist normal, verstärkt aber meine Schmerzen.
- Schmerz hat keine wesentliche Auswirkung auf mein soziales Leben, außer dass er meine körperlich anstrengenden Interessen wie z. B. Tanzen einschränkt.
- Schmerz hat mein soziales Leben eingeschränkt und ich gehe nicht mehr so oft aus.
- Schmerz beschränkt mein soziales Leben auf zu Hause.
- Ich habe wegen der Schmerzen kein soziales Leben mehr.

### Frage 9: Umherfahren

- Ich kann ohne zusätzliche Schmerzen überallhin fahren.
- Ich kann überallhin fahren, aber es bereitet mir zusätzliche Schmerzen.
- Es tut zwar sehr weh, aber ich schaffe zweistündige Fahrten.
- Wegen Schmerzen schaffe ich höchstens einstündige Fahrten.
- Wegen Schmerzen kann ich nur kurze, notwendige Fahrten von höchstens 30 Minuten unternehmen.
- Schmerz hindert mich am Fahren mit Ausnahme von Fahrten zum Arzt oder Krankenhaus.

### Frage 10: Änderung der Heftigkeit des Schmerzes

- Meine Schmerzen bessern sich schnell.
- Meine Schmerzen wechseln, werden aber insgesamt deutlich besser.
- Meine Schmerzen scheinen sich zu bessern, aber zurzeit nur langsam.
- Meine Schmerzen werden weder besser noch schlimmer.
- Meine Schmerzen verschlimmern sich allmählich.
- Meine Schmerzen verschlimmern sich schnell.

## **Eigene Publikation**

Journal of Long-Term-Effects of Medical Implants, 17(3):207-216 (2007):  
Analysis of Spinal Kinematic Following Implantation of Lumbar Spine Disc  
Prostheses versus Fusion: Radiological Study.

## Danksagung

Ich danke allen, die mir auf dem Weg zu dieser Arbeit beratend, helfend und unterstützend zur Seite gestanden haben.

Mein besonderer Dank gilt Prof. Dr. Wolf-Ingo Steudel für seine unkomplizierte und stets engagierte Unterstützung sowie auch OA Dr. A. Nabhan ohne deren Organisation und Vertrauen diese Arbeit nicht möglich gewesen wäre.

Weiteren Dank möchte ich Herrn Prof. Dr. Dieter Kohn und OA Dr. Steimer für die umfangreiche Unterstützung durch Bereitstellung von Patientendaten und des Labors aussprechen.

Nicht vergessen möchte ich Frau Jung, für deren Hilfe in der Biometrie ich mich bedanken möchte sowie Frau Anne Schäfer für ihre sprachliche Unterstützung und ihre Hilfe bei der technischen Umsetzung und Gestaltung dieser Arbeit.

Besonderer Dank gilt schließlich meinen Eltern, meinen Schwestern und Brüdern sowie meiner lieben Frau, die mir durch ihre Unterstützung und ihr Vertrauen vieles leichter gemacht und meinen Weg geebnet haben.

## Lebenslauf

### Persönliche Daten:

Nachname: Al-Yhary  
Vorname: Abdu Almageed  
Geburtsort und -datum: Ibb, Jemen, 21.12.1974  
Staatsangehörigkeit: jemenitisch  
Anschrift: Warburgring 80  
66424 Homburg  
Tel.: 0176/76 07 44 79



### Schulbildung:

1980 – 1988 Al-Sabahi-Grund- und Oberschule, Ibb, Jemen  
1989 – 1991 Al-Nahdah-Gymnasium, Ibb

### Hochschulbildung:

November 1999 Abschluss des Studiums der Zahnmedizin  
März 2000 Abschluss des Studiums der Humanmedizin

### Weiterbildung:

September 2000 Arbeit an der Universität Thamar/Jemen, Fakultät für Zahnmedizin  
26.01.2004 – 30.06.2005 Assistenzarzt am Virchow-Universitätsklinikum an der Charité, Klinik für Mund-, Kiefer- und Gesichtschirurgie – Klinische Navigation und Robotik  
06/2005 – 04/2007 Assistenzarzt im Klinikum Braunschweig, Abteilung MKG und plastische Operationen  
01.05.2007 – heute Assistenzarzt an der Klinik für Mund-, Kiefer- und Gesichtschirurgie des Universitätsklinikums des Saarlandes

### Sprachkenntnisse:

Muttersprache: Arabisch  
Fremdsprachen: Englisch, Deutsch

Homburg, im April 2009

  
Abdul Almageed Al-Yhary

