

Ophthalmologie 2026 · 123:282–287  
<https://doi.org/10.1007/s00347-026-02396-x>  
 Eingegangen: 25. Februar 2025  
 Angenommen: 19. Januar 2026  
 Online publiziert: 6. Februar 2026  
 © The Author(s) 2026



# Etagenweise Revision nach komplizierter Kataraktchirurgie. Video-Beitrag

Paul Teping · Berthold Seitz · Loay Daas

Klinik für Augenheilkunde, Universitätsklinikum des Saarlandes (UKS), Homburg/Saar, Deutschland

## Zusammenfassung

**Indikationen:** Ziel der etagenweisen Revision ist eine einzeitige, idealerweise definitive chirurgische Therapie der Vorderkammerlinsen-bedingten Hornhaut-Endothel-Epithel-Dekompensation (HEED) und bullöser Keratopathie mittels Intraokularlinsen(IOL)-Explantation, Pars-plana-Vitrektomie, sekundärer IOL-Implantation und simultaner „Descemet membrane endothelial keratoplasty“ (DMEK). Voraussetzung für eine derartige Operation ist die Abwesenheit von prädescemetalen kornealen Narben.

**Operationstechnik:** Für eine vollständige Mobilisation der subluxierten Vorderkammer-Iris-Claw-IOL werden die Haptiken durchtrennt, und die Linse wird durch einen 6 mm breiten, kranialen sklerokornealen Tunnel entfernt. Bei stattgehabter Kapselruptur (extern) erfolgte eine vordere und hintere 25-Gauge-Vitrektomie einschließlich aktiver hinterer Glaskörperabhebung. Nach manueller Irisdehnung zur bestmöglichen Rekonstruktion von Iris und Pupille wird eine Iris-Claw-IOL retroiridal enklaviert. Abschließend erfolgt eine DMEK mit Transplantatdurchmesser von 7,5 mm von temporal zur Therapie der Hornhautdekompensation.

**Schlussfolgerungen:** Bei Patienten mit Hornhaut-Endothel-Epithel-Dekompensation und bullöser Keratopathie durch eine (sub)luxierte Vorderkammer-IOL ist die IOL-Explantation mit kompletter Vitrektomie, sekundärer Implantation einer retroiridal irisfixierten IOL und kombinierter DMEK eine effektive, einzeitige chirurgische Therapieoption.

**Video online:** Die Online-Version dieses Beitrags enthält ein Video.

### Schlüsselwörter

Descemet-Membran-endotheliale Keratoplastik · DMEK · Vorderkammerintraokularlinse · Irisfixierte IOL · Intraokularlinsensubluxation

### Video online

Die Online-Version dieses Beitrags (<https://doi.org/10.1007/s00347-026-02396-x>) enthält ein Video zur Operationstechnik.



QR-Code scannen & Beitrag online lesen

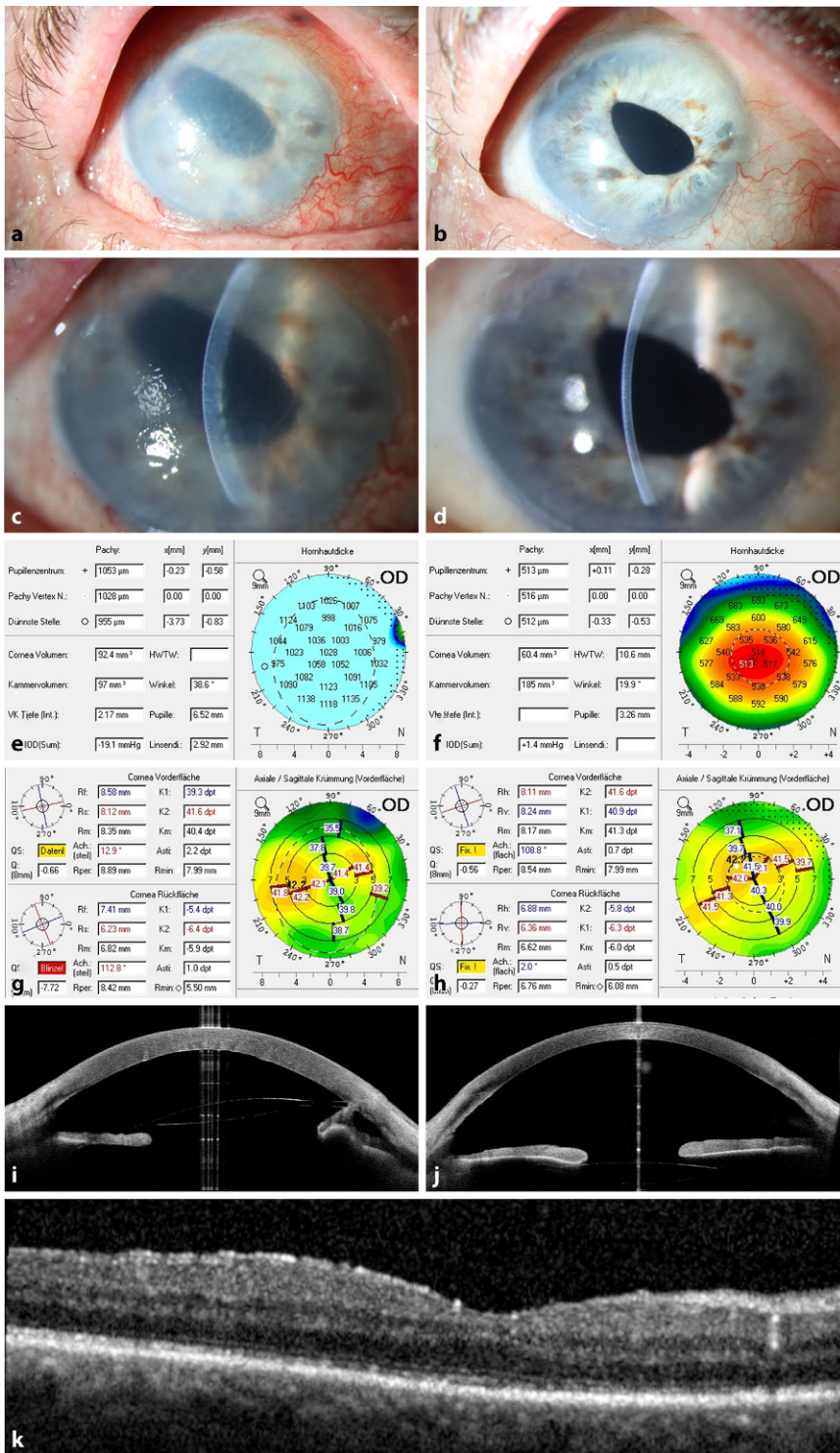
## Vorbemerkungen

Die „Descemet membrane endothelial keratoplasty“ (DMEK) hat sich mittlerweile bei Erkrankungen wie der Fuchs-Endotheldystrophie und der pseudophaken bulösen Keratopathie seit dem ersten Einsatz des Verfahrens 2006 als therapeutischer Goldstandard etabliert [3, 5, 6, 16]. In puncto bestkorrigierte Sehschärfe, Endothelzelldicke und Astigmatismusentwicklung ist mittlerweile eine Triple-Prozedur – Phakoemulsifikation mit Hinterkammerlinsenimplantation und DMEK – der pseudophaken DMEK ebenbürtig oder gar überlegen [14, 17]. In Europa sind die IOL-(Sub-)Luxation und die pseudophake bul-

löse Keratopathie die zwei Hauptindikationen für eine IOL-Explantation [1]. Insbesondere nach Vorderkammer-IOL-Implantation ist das Risiko einer Hornhaut-Endothel-Epithel-Dekompensation erhöht [18]. Wir stellen den Fall einer etagenweisen Revision nach vorangegangener komplizierter Kataraktextraktion dar.

## Definition und Operationsindikation

Die etagenweise Revision besteht in diesem Fall aus folgenden Schritten: 1. der Explantation einer subluxierten irisfixierten IOL aus der Vorderkammer über einen kranialen sklerokornealen Tunnel, 2. der

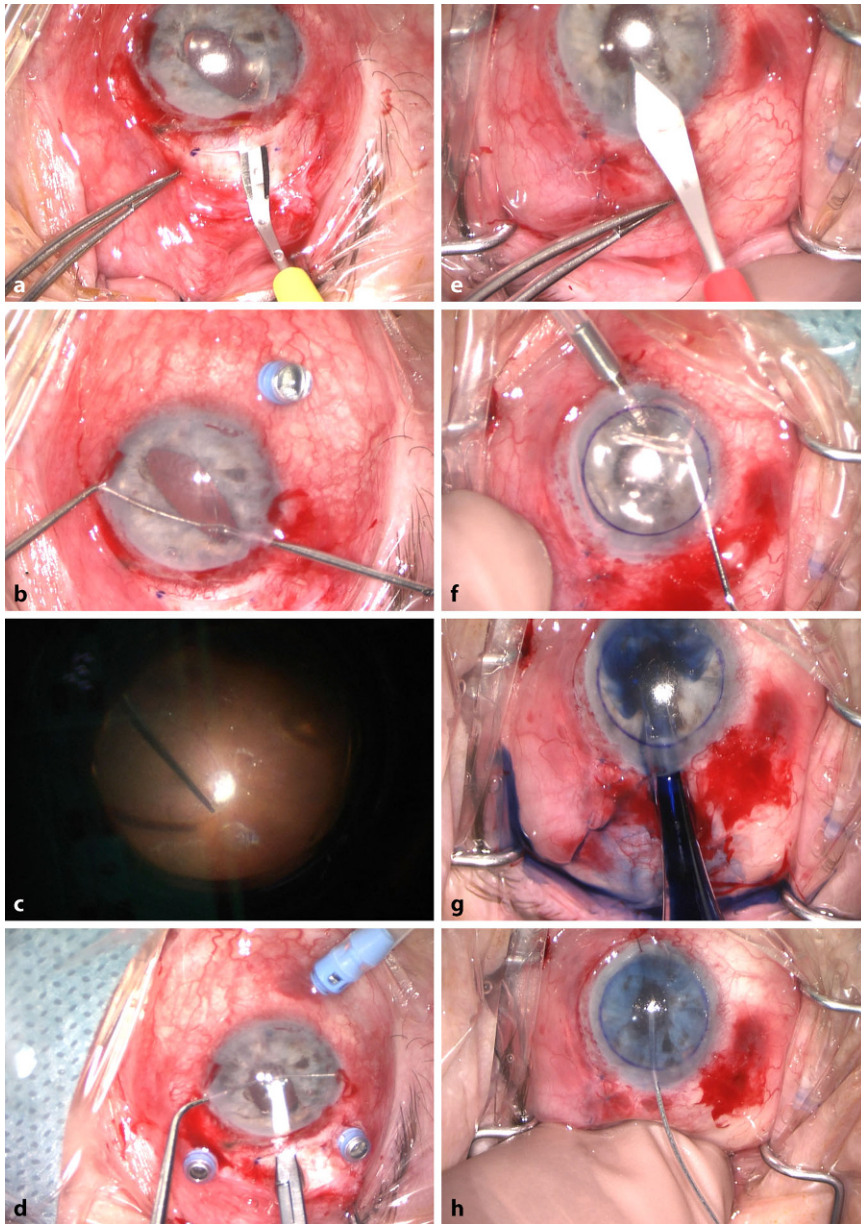


**Abb. 1** ▲ Vergleich von spaltlampenbiomikroskopischem Befund (a, b, c, d), Pachymetrie (e, f), kornealer Tomographie (g, h), optischer Kohärenztomographie (OCT) des vorderen Augenabschnitts (i, j) präoperativ (linke Spalte) und 6 Monate postoperativ (rechte Spalte) sowie Makula-OCT 6 Monate postoperativ (k)

vorderen und kompletten hinteren Pars-plana-Vitrektomie bei stattgehabter Kapselruptur (extern), 3. der Implantation einer retroiridalen Iris-Claw-IOL nach manueller Irisdehnung sowie 4. der simultanen DMEK nach Anlegen eines zweiten Zugangs zur Vorderkammer von temporal. Zur Mobilisierung der irisfixierten IOL empfiehlt es sich, je eine Haptik der Iris-Claw-IOL pro Seite durchzutrennen. Ein wesentlicher Vorteil dieses singulären Vorgehens liegt in der schnelleren postoperativen Visuserholung sowie darin, dem Patienten im Idealfall eine definitive chirurgische Therapie in einem einzigen Eingriff zu ermöglichen. Ein zweizeitiges Vorgehen mit ggf. temporärer Aphakie wird so umgangen. Ein Nachteil im Vergleich zum zweizeitigen Vorgehen ist der höhere technische Anspruch an den Operateur und die längere Operationsdauer, die möglicherweise mit einem erhöhten Risiko für die Ausbildung eines postoperativen zystoiden Makulaödems (CMÖ) vergesellschaftet ist. Die Indikation für eine derartige Operation ist die durch eine (sub)luxierte Vorderkammer-IOL bedingte Hornhaut-Endothel-Epithel-Dekompensation sowie ein defekter oder fehlender Kapselsack. Eine absolute Kontraindikation ist das Vorhandensein von stromalen Hornhautnarben. In diesem Fall ist anstelle der DMEK die perforierende Excimerlaser-Keratoplastik zu bevorzugen.

## Fallbeschreibung und Operationstechnik

Ein 68-jähriger Mann wurde bei zunehmender Visusminderung und Schmerzen am rechten Auge an unsere Klinik überwiesen. Rechts lag die unkorrigierte Sehschärfe Handbewegungswahrnehmung. Der intraokulare Druck (IOD) am betroffenen Auge war normwertig, die zentrale Hornhautdicke lag bei 1029 µm. Der Patient hatte extern 2 Monate zuvor im Rahmen einer komplizierten Kataraktoperation mit Kapselruptur eine letztlich intrakapsuläre Kataraktextraktion mit Implantation einer irisfixierten Verisyse®-IOL (Ophtec, Groningen, Niederlande) in die Vorderkammer am betroffenen Auge erhalten. Klinisch zeigte sich eine ausgeprägte Hornhaut-Endothel-Epithel-Dekompensation mit beginnender bullöser Keratopathie bei subluxierter Iris-Claw-IOL



**Abb. 2** ▲ Einzelschritte des operativen Ablaufs. **a** Präparation eines kranialen sklerokornealen Tunnels von 6 mm Breite mittels Crescent-Klinge. **b** Durchtrennen der Haptik mittels Schere zur vollständigen Mobilisierung der subluxierten, irisfixierten Vorderkammer-IOL. **c** Vollständige hintere Vitrektomie. **d** Enklavation der retroiridal fixierten Iris-Claw-IOL bei 3 und 9 Uhr. **e** Anlage eines temporalen kornealen Zugangsschnitts von 3,0 mm Breite und 1,5 mm Länge mittels Phakolanz nach Rotation um 90°. **f** Descemetorhexis von 8,0 mm Durchmesser mittels invertierten Häkchens. **g** Injektion der 7,5 mm großen, Trypanblau-gefärbten Spenderlamelle in die Vorderkammer mittels Glaskartusche (Schrägschliff nach unten). **h** Eingabe von 20 % SF<sub>6</sub>-Gas mittels 27-Gauge-Sautter-Kanüle in Richtung Pupillenmitte unter die Spenderlamelle

in der Vorderkammer. Der Vergleich des Spaltlampenbefundes präoperativ und 6 Monate postoperativ zeigt ein deutliches Aufklaren der Hornhaut sowie eine vollständige Rückbildung der Descemet-Falten (■ Abb. 1a–d). In der Pachymetrie zeigt sich eine komplette Regularisierung der zentralen Hornhautdicke (■ Abb. 1e, f),

in der Scheimpflug-Tomographie (Pentacam, Oculus Optikgeräte GmbH, Wetzlar, Deutschland) eine Abnahme sowie Regularisierung des kornealen Astigmatismus 6 Monate postoperativ (■ Abb. 1g, h). In der optischen Kohärenztomographie des vorderen Augenabschnitts (CASIA2, Tomey Corp., Nagoya, Japan) zeigt sich

präoperativ eine deutliche Dislokation der irisfixierten Vorderkammer-IOL mit fokaler vorderer Synechie bei 10 Uhr (■ Abb. 1i). Sechs Monate postoperativ zeigt sich das DMEK-Transplantat allseits anliegend ohne verbleibende vordere Synechien (■ Abb. 1j). Ein postoperatives zystoides Makulaödem entwickelte sich nicht (■ Abb. 1k). Es wurde eine Explantation der subluxierten Vorderkammer-IOL mit vorderer und hinterer Vitrektomie, Implantation einer retroiridal fixierten Verisyse®-IOL (Johnson & Johnson, VisionCare, Florida, USA) und simultaner DMEK durchgeführt. Die Einzelschritte der Operation sind in Video 1 dargestellt.

Zunächst erfolgen eine vollständige Abrasio corneae sowie ein Anschlingen des M. rectus superior. Nach Eröffnung der Bindehaut und Blutstillung wird mittels Crescent-Klinge ein sklerokornealer Tunnel in 2,5 mm Limbusabstand und 6 mm Breite bei 12 Uhr präpariert (■ Abb. 2a). Drei Sklerotomien werden mittels Druckplatte im Abstand von 3,5 mm zum Limbus bei 8, 10 und 2h gesetzt und Trokare eingesetzt. Um die IOL zu mobilisieren, werden nach Füllen der Vorderkammer mit kohäsivem Viskoelastikum (Healon®, Johnson & Johnson, VisionCare, Florida, USA) beide Haptiken der subluxierten Vorderkammer-IOL über Parazentesen bei 3 und 9 Uhr mit der Mikroschere durchtrennt (■ Abb. 2b). Die nun vollständig mobilisierbare Vorderkammer-IOL wird durch den sklerokornealen Tunnel geborgen. Ein vorsichtiges manuelles Irisstretching sowie ein Lösen von vorderen Synechien werden zur bestmöglichen Rekonstruktion von Iris und Pupille durchgeführt. Es erfolgt eine vordere und hintere 25-Gauge-Vitrektomie des destruierten Glaskörpers. Triamcinolon 1:8 wird zur Visualisierung von Glaskörperresten instilliert. Die hintere Glaskörpergrenzmembran wird aktiv abgehoben und entfernt (■ Abb. 2c). Anschließend erfolgt die Implantation einer retroiridal fixierten Verisyse®-IOL (Ophtec, Groningen, Niederlande) mit Enklavation der Haptiken bei 3 und 9 Uhr (■ Abb. 2d). Nach dem Absaugen von Viskoelastikum via bimanuelles System zeigt sich die Iris-Claw-IOL irisfixiert stabil und gut zentriert. Der sklerokorneale Tunnel wird mittels Nylon-10-0-Kreuzstichnaht verschlossen.

Die Sklerotomien werden mit 7-0-Vicryl übernäht.

Zur Vorbereitung der DMEK erfolgt eine Rotation für den neuen Zugang um 90° nach temporal. Mit der Phakolanzte erfolgt bei 9 Uhr der limbale Hauptzugangsschnitt (Breite: 3,0 mm, Länge: 1,5 mm) (▣ Abb. 2e), 3 Parazentesen werden mit der V-Lanze bei 3,7 und 11 Uhr am Limbus gesetzt. Über die Parazentese bei 3 Uhr wird ein „anterior chamber maintainer“ (ACM) eingelegt, der über einen Schlauch mit Filtersystem mit einem Vitrektomie-system konnektiert ist und nach sorgfältiger Einstellung des benötigten Luftdrucks (40 mm Hg) einen stabilen Vorderkammerdruck gewährleistet. Nach oberflächlicher Ringmarkierung der Hornhaut erfolgt eine Descemetorhexis mittels invertierten Häkchens (Price-Haken, „Reverse Sinsky“, Moria SA, Bourbon-l'Archambault, Frankreich) (▣ Abb. 2f). Es wird eine zirkuläre Inzision von 8,0 mm Durchmesser hinter der runden Markierung im Bereich der Descemet-Membran (DM) durchgeführt, daraufhin wird der periphere Anteil der DM umgeklappt, sukzessive ohne Verletzung

des Stromas zum gegenüberliegenden Rand gezogen und mit der Kapselpinzette entfernt. Reste der DM werden mit dem breiten „Schaber“ (90° Spatula, Moria SA, Bourbon-l'Archambault, Frankreich) vollständig entfernt [16]. Mittels Saug-Spül-System werden das zentrale und mitelperiphere posteriore Hornhautstroma komplett von DM-Resten gesäubert. Der ACM wird entfernt und die Parazentese bei 3 h verschlossen. Die Vorderkammer bleibt mit Luft gefüllt. Aufgrund der geringen Hornhautgröße des Patienten und der fokalen vorderen Synechie bei 10 Uhr wird ein Transplantatdurchmesser von 7,5 mm gewählt. Das Laden der Spenderlamelle in eine Glaskartusche (Fa. Geuder, Heidelberg, Deutschland) erfolgt in üblicher Art und Weise mit Trypanblau (DORC Membraneblue Dual, DORC, VN Zuidland, Niederlande) [16]. Die Spitze der Glaskartusche wird mit dem Schrägschliff nach unten in die VK eingeführt und die DM-Rolle mitsamt dem Farbstoff injiziert (▣ Abb. 2g). Eine Inspektion der Markierungen am Rand der Spender-DM bestätigt die korrekte Orientierung des

Transplantats [2]. Nach Entfaltung des Transplantats wird abschließend 20%-SF6(Schwefelhexafluorid)-Gas über eine Spritze mit 27-Gauge-Sautter-Kanüle, die unter die DM in Richtung der Pupillenmitte vorgeschoben wird, in die VK eingegeben (▣ Abb. 2h). Abschließend erfolgt eine Dexamethason-Eingabe in die VK.

## Postoperative Behandlung und Verlauf

Postoperativ erfolgt die Applikation von Prednisolonacetat-Augentropfen 5-mal täglich mit Reduktion um einen Tropfen alle 8 Wochen. Die Lokaltherapie umfasst zusätzlich initial Ofloxacin EDO-Augentropfen, natriumchloridhaltige Augentropfen sowie hyaluronsäurehaltige Tränenersatzmittel jeweils 5-mal täglich für 2 Wochen. Systemisch erfolgt ein Reduktionsschema mit Methylprednisolon 100 mg für eine Woche. Am ersten postoperativen Tag lag die Gasfüllung in der VK bei 60 %, eine Transplantatdehiszenz trat nicht auf [12]. Der IOD blieb konstant normwertig ohne zwischenzeitliche Hy-

Hier steht eine Anzeige.

potonie [8]. Ein Re-Bubbling im Verlauf war nicht notwendig. Ein CMÖ trat nicht auf. Sechs Monate postoperativ betrug der bestkorrigierte Visus am rechten Auge 0,5 (nach Snellen) bei regulärer zentraler Hornhautdicke und objektiver Refraktion von  $-0,50/-1,00/91^\circ$ . Nach einem Jahr stieg der bestkorrigierte Visus auf 1,0 (nach Snellen) an.

### Fehler, Gefahren, Komplikationen

Beim Durchtrennen der Haptiken der zu explantierenden Vorderkammer-IOL ist darauf zu achten, sämtliche abgetrennten Teile zu entfernen. Rückstände können postoperativ erneut zu einer endothelialen Hornhautdekomensation führen [9]. Äußerste Vorsicht ist außerdem bei der Irismanipulation geboten, um eine Blutung aus Iris(basis) oder dem Kammerwinkel zu vermeiden.

Ein zu beachtendes Risiko bei der DMEK in vergleichbaren Fällen ist der Verlust des Transplantates in den Glaskörperraum durch den Spalt zwischen Iris und IOL. Eine möglichst enge Pupille sowie eine Reduktion des retrolentalen Spalts durch intraoperative Eingabe von Acetylcholinchlorid (Miochol®, Dr. Gerhard Mann chem.-pharm. Fabrik GmbH, Berlin, Deutschland) empfiehlt sich in jedem Fall. Das Einspritzen der Spenderlamelle sollte darüber hinaus langsam und kontrolliert parazentral erfolgen, um das Risiko eines Hindurchrutschens zu minimieren.

Schwierig gestalten kann sich im vitrektomierten Auge auch die notwendige Vorderkammerabflachung zur Entfaltung der Spenderlamelle. Gegebenenfalls kann hier das Belassen des Infusionsstutzens bis zum Ende der DMEK hilfreich sein, um bei Bedarf eine Vis-à-tergo erzeugen zu können.

### Evidenz der Technik

Ist der Kapselsack intakt, kann bei bullöser Keratopathie eine Vorderkammer-IOL-Explantation mit konsekutiver Triple-DMEK erfolgen („Quadruple DMEK“) [10, 13]. Bei mangelnder Kapselsackstabilität durch Pseudoexfoliationssyndrom oder Ectopia lentis sowie bei stattgehabter Kapselsackruptur kann mit relativ hoher refraktiver Treffsicherheit eine retroiridale Iris-Claw-

## Multilevel revision after complicated cataract surgery. Video article

**Indications:** The aim of the multilevel revision is a single-stage, ideally definitive surgical treatment of corneal-endothelial-epithelial decompensation and bullous keratopathy caused by an anterior chamber iris claw intraocular lens (IOL) by means of IOL explantation, complete pars plana vitrectomy, secondary IOL implantation and simultaneous Descemet membrane endothelial keratoplasty (DMEK). The prerequisite for surgery is the absence of pre-Descemet corneal scars.

**Surgical technique:** For complete mobilization of the dislocated anterior chamber IOL the haptics are severed and the lens is removed through a 6 mm wide superior sclerocorneal tunnel. Complete anterior and posterior 25-gauge vitrectomy is performed including removal of the active posterior vitreous detachment. After manual iris tissue stretching, a retroiridal iris claw IOL is implanted. In the end, DMEK with a donor graft size of 7.5 mm is performed via temporal access for treatment of the corneal decompensation.

**Conclusion:** In patients with corneal-endothelial-epithelial decompensation and bullous keratopathy due to a dislocated anterior chamber IOL, IOL explantation with complete vitrectomy, secondary implantation of a retroiridal, iris-fixed IOL and combined DMEK is an effective, single-stage surgical treatment.

**Video online:** The online version of this article contains a video.

### Keywords

Descemet membrane endothelial keratoplasty · DMEK · Anterior chamber intraocular lens · Iris-fixed IOL · Intraocular lens dislocation

IOL implantiert werden [15]. Bei Aphakie, bullöser Keratopathie und fehlendem Kapselsacksupport ist die Implantation einer irisfixierten IOL mit simultaner DMEK eine valide Therapieoption [4, 7]. Die Kombination der irisfixierten Iris-Claw-IOL mit einer „Descemet's stripping automated endothelial keratoplasty“ (DSAEK) nach Vorderkammer-IOL-Explantation ist ebenfalls erfolgreich möglich [11, 19]. In Einzelfällen ist der erfolgreiche einzeitige IOL-Austausch einer Vorderkammer-IOL mit retropupillärer Iris-Claw-IOL-Implantation und simultaner Triple-DMEK beschrieben [7]. Ob das hier dargestellte Verfahren im Vergleich zu zweizeitigem Vorgehen ggf. eine höhere Rate an Transplantatdehiszenz und Re-Bubbling mit sich bringt, muss in einer größeren Fallzahl untersucht werden. Nach unserem Kenntnisstand ist dies die erste Beschreibung der einzeitigen Explantation einer subluxierten Verisyse®-IOL (Ophtec, Groningen, Niederlande) aus der Vorderkammer mit simultaner vorderer und kompletter hinterer Vitrektomie, Implantation einer retropupillär irisfixierten Iris-Claw-IOL und DMEK.

### Fazit für die Praxis

- Die komplexe Ausgangssituation nach komplizierter Kataraktchirurgie mit Kapselverlust, Vorderkammerlinsendislokation, Hornhaut-Endothel-Epithel-Dekomensation, Irispathologie und Glaskörperdestruktion stellt eine Herausforderung für den behandelnden Mikrochirurgen dar.
- Das Ziel des hier dargestellten Verfahrens ist eine möglichst einzeitige, definitive operative Behandlung der komplexen Ausgangssituation.
- Die etagenweise operative Revision mit Explantation einer (sub)luxierten Iris-Claw-IOL aus der Vorderkammer, vorderer und vollständiger hinterer Vitrektomie, Implantation einer retroiridal fixierten Verisyse®-IOL und simultaner DMEK ist nach strukturierter Operationsplanung in geübten Händen sehr gut umsetzbar.

## Korrespondenzadresse



### Paul Teping

Klinik für Augenheilkunde, Universitätsklinikum  
des Saarlandes (UKS)  
Kirrberger Str. 100, Geb. 22, 66421 Homburg/  
Saar, Deutschland  
paul.teping@uks.eu

**Förderung.** Dieser Beitrag hat keine Förderung erhalten.

**Funding.** Open Access funding enabled and organized by Projekt DEAL.

## Einhaltung ethischer Richtlinien

**Interessenkonflikt.** P. Teping, B. Seitz und L. Daas geben an, dass kein Interessenkonflikt besteht.

Für diesen Beitrag wurden von den Autor/-innen keine Studien an Menschen oder Tieren durchgeführt. Für die aufgeführten Studien gelten die jeweils dort angegebenen ethischen Richtlinien.

**Open Access.** Dieser Artikel wird unter der Creative Commons Namensnennung 4.0 International Lizenz veröffentlicht, welche die Nutzung, Vervielfältigung, Bearbeitung, Verbreitung und Wiedergabe in jeglichem Medium und Format erlaubt, sofern Sie den/die ursprünglichen Autor(en) und die Quelle ordnungsgemäß nennen, einen Link zur Creative Commons Lizenz beifügen und angeben, ob Änderungen vorgenommen wurden. Die in diesem Artikel enthaltenen Bilder und sonstiges Drittmaterial unterliegen ebenfalls der genannten Creative Commons Lizenz, sofern sich aus der Abbildungslegende nichts anderes ergibt. Sofern das betreffende Material nicht unter der genannten Creative Commons Lizenz steht und die betreffende Handlung nicht nach gesetzlichen Vorschriften erlaubt ist, ist für die oben aufgeführten Weiterverwendungen des Materials die Einwilligung des jeweiligen Rechteinhabers einzuholen. Weitere Details zur Lizenz entnehmen Sie bitte der Lizenzinformation auf <http://creativecommons.org/licenses/by/4.0/deed.de>.

## Literatur

1. Alio F, Barraquer R, Canto-Cerdan M et al (2024) Causes of intraocular pseudophakic lens explantation in Spain. *Eur J Ophthalmol* 34:432–439
2. Bachmann BO, Laaser K, Cursiefen C et al (2010) A method to confirm correct orientation of

Descemet membrane during Descemet membrane endothelial keratoplasty. *Am J Ophthalmol* 149:922–925

3. Baydoun L, Muller T, Lavy I et al (2017) Ten-Year Clinical Outcome of the First Patient Undergoing Descemet Membrane Endothelial Keratoplasty. *Cornea* 36:379–381
4. Bhandari V, Reddy JK, Siddharthan KS et al (2016) Simultaneous Descemet's membrane endothelial keratoplasty and posterior iris-claw-fixated intraocular lens implantation (IOL) in management of aphakic bullous keratopathy. *Int Ophthalmol* 36:305–311
5. Feizi S (2018) Corneal endothelial cell dysfunction: etiologies and management. *Ther Adv Ophthalmol* 10:2515841418815802
6. Flockerzi E, Turner C, Seitz B et al (2024) Descemet's membrane endothelial keratoplasty is the predominant keratoplasty procedure in Germany since 2016: a report of the DOG-section cornea and its keratoplasty registry. *Br J Ophthalmol* 108:646–653
7. Gonnermann J, Maier AK, Klamann MK et al (2014) Posterior iris-claw aphakic intraocular lens implantation and Descemet membrane endothelial keratoplasty. *Br J Ophthalmol* 98:1291–1295
8. Heinzlmann S, Bohringer D, Haverkamp C et al (2018) Influence of Postoperative Intraocular Pressure on Graft Detachment After Descemet Membrane Endothelial Keratoplasty. *Cornea* 37:1347–1350
9. Hoffman RS, Fine IH, Packer M (2004) Retained IOL fragment and corneal decompensation after pseudophakic IOL exchange. *J Cataract Refract Surg* 30:1362–1365
10. Huang T, Wu J, Dong X et al (2020) Descemet membrane endothelial keratoplasty for corneal decompensation caused by a phakic anterior chamber intraocular lens implantation. *Graefes Arch Clin Exp Ophthalmol* 258:2761–2766
11. Karimian F, Sadoughi MM (2011) Air-assisted Descemet-stripping automated endothelial keratoplasty with posterior chamber iris-fixation of aphakic iris-claw intraocular lens. *J Cataract Refract Surg* 37:224–228
12. Menkene L M, Berger T, Safi T et al (2024) Analysis of Graft Detachments and Re-Bubbings After 450 Descemet Membrane Endothelial Keratoplasty Procedures. *Cornea* 43:1115–1123
13. Mergen B, Berger T, Hamon L et al (2024) Anterior chamber intraocular lens removal combined with triple DMEK: Quadruple DMEK for bullous keratopathy. *Eur J Ophthalmol* 34:NP13–NP17
14. Moshiri I, Karimi-Golkar D, Schrittenlocher S et al (2021) Outcomes of Pseudophakic, Phakic, and Triple DMEK. *Cornea* 40:1253–1257
15. Schmidt I, Langenbacher A, Moussa S et al (2015) Retroiridal implantation of a Verisyse iris claw lens: refractive outcome and individualized intraocular lens constants. *Ophthalmologie* 112:261–265
16. Seitz B, Daas L, Flockerzi E et al (2020) Descemet membrane endothelial keratoplasty DMEK - Donor and recipient step by step. *Ophthalmologie* 117:811–828
17. Semler-Collery A, Bloch F, Hayek G et al (2022) Comparison of triple-DMEK to pseudophakic-DMEK: A cohort study of 95 eyes. *PLoS One* 17:e0267940
18. Tang Y, Xu J, Chen J et al (2020) Long-Term Destiny of Corneal Endothelial Cells in Anterior Chamber Intraocular Lens-Implanted Eyes. *J Ophthalmol* 2020:5967509
19. Velez FM, Mannis MJ, Izquierdo L Jr. et al (2014) Simultaneous surgery for corneal edema and

aphakia: DSEK and placement of a retropupillary iris claw lens. *Cornea* 33:197–200

**Hinweis des Verlags.** Der Verlag bleibt in Hinblick auf geografische Zuordnungen und Gebietsbezeichnungen in veröffentlichten Karten und Institutsadressen neutral.